14

11

1894

#126

Contribución al estudio de la Verruga Peruana.

Tesis gr.° Dr.

Piaroski

Contribución al estudio de la verruga peruana

Señor Decano:

Señores Catedráticos:

Uno de los puntos que mas ha llamado mi atención en el estudio de la Medicina Nacional ha sido el de la verruga peruana, enfermedad bastante conocida por nuestros prácticos, pero no suficientemente estudiada, como su importancia reclama serlo. Es ella la que me ha sugerido tema para el presente y modesto trabajo, que en mal traradas líneas, me atrevo á presentar á la consideración de vosotros.

Bien entendido que lo que

en él hallareis no tiene nada de nuevo ni de caracter general; es única y esclusivamente el resultado de la observación de algunos casos de verruga. Habiéndome limitado á señalar las alteraciones anatomo-patológicas macroscópicas y algunas particularidades de orden sintomatológico.

I.

La verruga peruana, - á semejanza de lo que se observa en otras enfermedades infecciosas, cuyo agente patógeno se radica en la masa sanguínea, - determina numerosas y variadas lesiones en casi todos los órganos de la economía.

En el individuo que ha sucumbido durante el periodo de la fiebre, se tiene ocasión de

observar lo siguiente:

Excesiva descoloración de la piel y de las membranas mucosas, resultante como es sabido de la rápida y profunda anemia causada por la enfermedad, á tal punto que puede decirse que no hay estado patológico febril que anemice tanto y en tan poco tiempo como una fiebre de la Oroya;

La sangre se presenta muy fluida, acuosa, en cantidad muy reducida, apenas mancha el trapo y es muy dificilmente coagulable al aire;

El cerebro está exangüe, asi como también el cerebelo y las meninges.

Los pulmones se manifiestan totalmente isquemiados, excepción hecha de algunos casos, en los que puede verse cierto grado de congestión hipostásica;

El corazón es muy pálido, algo grasoso, con pocos coágulos en su interior.

Los ganglios bronquicos se observan bastante infartados.

El hígado es muy voluminoso, duro en unos casos y en otros friable, por lo general de color azul apizarrado intenso, otras veces es bruno rojizo. La cápsula de Glisson casi siempre es facilmente desprendible y no es raro verla adherida en ciertos lugares al parénquima de la glándula. La vesícula biliar contiene muy pequeña cantidad de líquido, mas acuoso que normalmente.

El bazo es notablemente infartado, en proporción mucho mayor que la del hígado, de color normal ó semejante á la de éste, friable, de cápsula facilmente desprendible,

con muy pocas adherencias;

Los ganglios del repliegue gastro-cólico se presentan infartados, afectando una coloración negruzca típica;

Los ganglios mesentéricos se ven mucho mas infartados que los anteriores, pero su coloración es blanquecina;

Los riñones son congestionados, sobre todo al nivel de la sustancia cortical; las estrellas de Verheyen bastante inyectadas;

Las cápsulas suprarenales ostentan igualmente cierto grado de tumefacción;

La médula de los huesos largos es amenizada y reblandecida.

Hanse señalado además por algunos prácticos nuestros, ciertas modificaciones en las placas de Peyer y en los foli-

culos cerrados, las cuales no me ha sido dable encontrar.

Como se vé, la verruga peruana deja un sello especial en casi todos los órganos linfoides, y, digo casi, puesto que son rarísimos los infartos de las amígdalas y cuerpo tiroides.

Los individuos que han fallecido en plena erupción verrucosa, me han hecho conocer lo siguiente:

En primer lugar, que la erupción externa ó dermática, puede coexistir y hay casos en los que coexiste con una erupción interna, polivisceral.

En segundo lugar, que se presentan casos en los que las verrugas determinan inflamaciones localizadas á ciertos lugares del hígado y del baso. A este respecto se podría interro-

gar: ó las verrugas viscerales pueden inflamarse y supurar, ó es posible que la presencia de ellas en la superficie de las glándulas hepática y esplénica, efectuando la irritación en estos órganos, puedan producir la perihepatitis ó la periesplenitis?

Por lo que respecta á las alteraciones de las vísceras, puedo decir que son semejantes á las observadas en el periodo de la fiebre, pero con la particularidad de encontrarse mas acentuadas.

Las verrugas se han presentado en casi todas las vísceras, habiéndolas encontrado igualmente en las meninges y en el cerebro. Bajo este último punto de vista, la observación I es concluyente.

Se les vé en la superficie

y en el parénquima de los órganos, pero afectando la variedad llamada miliar. Cuando abundan en la superficie del hígado y del bazo, determinan en ciertos casos adherencias, resultantes probablemente de inflamaciones localizadas. En otras circunstancias pueden destruir ciertos tejidos, como puede verse en la observación II, en la que el individuo que á ella se refiere, tenía destruidas las cuerdas vocales inferiores.

No ha sido raro encontrar pequeñas cantidades de líquido citrino en el pericardio, así como también hidropesías de alguna consideración en las pleuras y peritoneo.

En fin, por mas que he indagado en las autopsias que

he practicado, no me ha sido posible descubrir verrugas ni en el interior del tubo digestivo ni en el aparato renal. Digo lo mismo con respecto á los sistemas óseo y muscular.

II.

Un fenómeno de no escasa frecuencia me ha sido dable anotar en la enfermedad de que me ocupo. Me refiero al edema de los piés y de las piernas.

En los casos en que lo he observado, ó se ha presentado anticipadamente á la erupción, ó lo que ha sido menos frecuente, despues de haber brotado las verrugas.

Principia alrededor de los maleolos ó por el dorso del pié para avanzar hacia la par-

te superior, sin que llegue hasta las rodillas; generalmente se detiene en el tercio inferior de las piernas. No es doloroso y conserva la impresión del dedo que lo esplora. Su duración es larga por lo general, y si el individuo fallece se le observa aun en el cadaver.

¿Podría considerársele como una manifestación de caquexia? ¿Es debido á la diminución de la energía cardiaca? ¿O depende de un trastorno de la inervación vasomotriz, influenciada que es ésta por el agente patógeno de la verruga?

En algunas observaciones se vé que los enfermos sienten la aparición de cada verruguita, sobre todo al principio de la erupción, pues

to que sufren punzadas algo dolorosas, al nivel de las cuales aparece inmediatamente un punto rojo que poco despues se convertirá en una verruguita. Los enfermos en los que he tenido la ocasión de hacer constar este singular fenómeno lo comparan á la sensación que les produciría una hincada de alfiler.

El termómetro me ha hecho notar que, en algunos casos, durante el periodo de erupción y en plena apirexia, hay remisión vespertina de algunos décimos de grado. Esta remisión no se observa en días continuados, pero sí se manifiesta en uno que otro día.

Finalmente, la acuidad

de los dolores de la verruga peruana, no es esclusiva para ciertas horas de la noche, como algunos pretenden que así sucede. En muchas de mis observaciones ha sido vespertina y no falta ocasión de hacerla constar por la mañana.

Historias clínicas.

Observación I.

Fermín Garay, de Huancayo, de 15 años de edad, doméstico, soltero, linfatico, debil de constitución, indio, entró al hospital "2 de Mayo" el 21 de Enero de 1894, y ocupó la cama 47 de la sala de "S. Pedro".

Por los lijeros datos que se tomaron en el momento de la visita, se formuló el diagnóstico paludis-

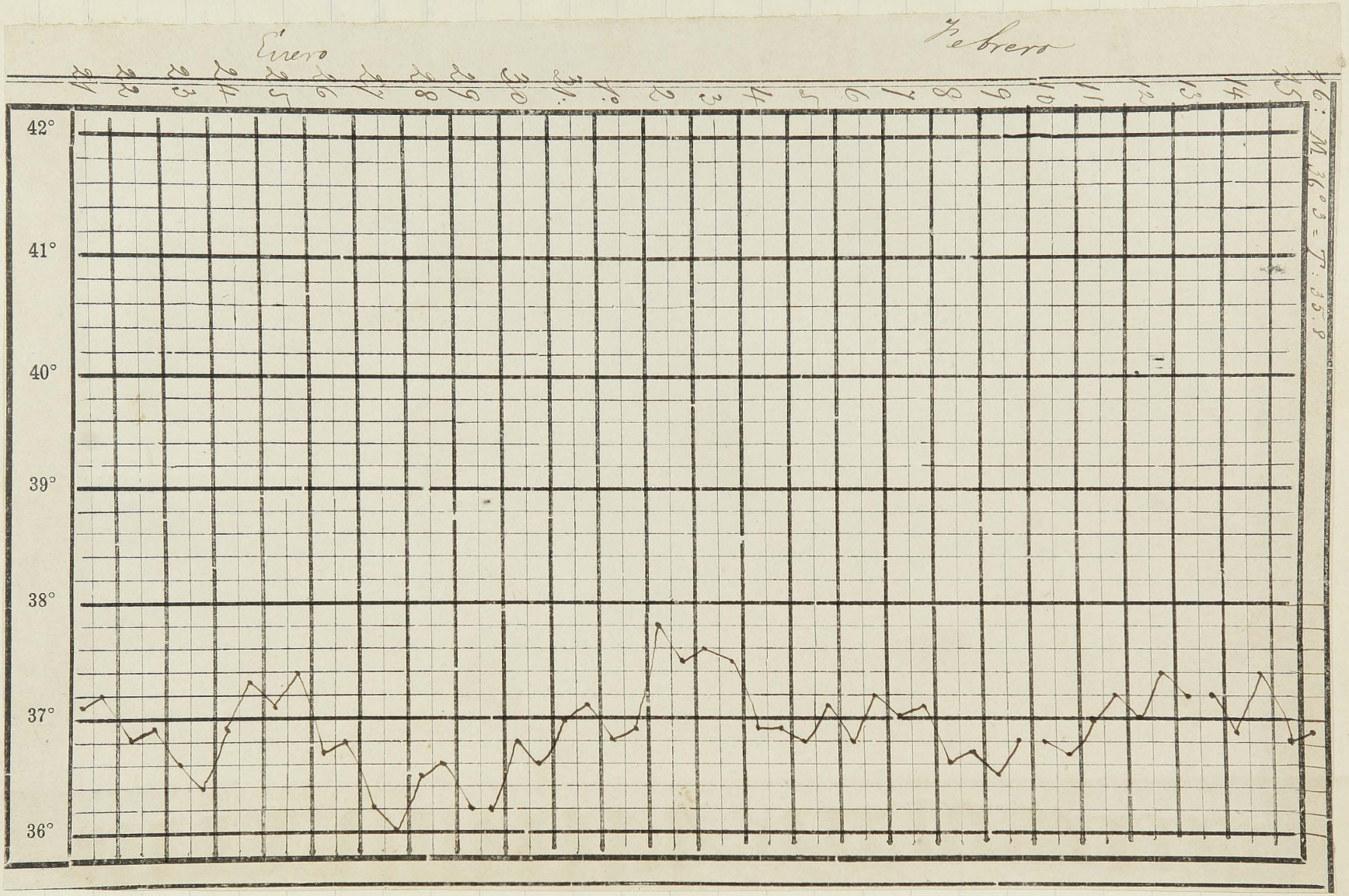
Enero
Febrero
42°
41°
40°
39°
38°
37°
36°
26 27 28 29 30 31 1 2 3 4 5 6 7 8 9 10 11 12 13 14 15
16: M 36°3 = T: 35°8

mo, pues el enfermo se queja de que en días pasados ha tenido fiebre matutina precedida de calofríos. El tinte del sujeto en cuestión es anémico y el bazo está ligeramente infartado. Hay soplo en la base del corazón que se propaga á las gruesas arterias. Se le prescribió un purgante salino en vista de la saburra lingual. El enfermo estaba apirético y no acusaba dolor alguno.

Al día siguiente apirético también, produjo buen efecto el purgante y se le propina el sulfato de quinina.

23 Enero.= Continúa lo mismo. Anorexia.

24 Enero.= Se queja de dolor al nivel de la rodilla izquierda, la que se presenta tumefacta, cálida y roja. Sigue con la quinina y además embrocaciones de tintura de iodo á la rodilla.

25 Enero.= Iguales síntomas y régimen.
26 id.= Id Id.
27. id.= Han aparecido dolores en la otra rodilla y en el codo derecho. Se le administra salol. Apirético.
30 Enero.= Los dolores son mas intensos en las dichas articulaciones. Poción de salicilato soda y embrocaciones anodinas como régimen.
2 Febrero.= El enfermo acusa haber sentido fiebre en la noche pasada. La temperatura axilar señala 37°8. Se le prescribe el sulfato de quinina asociado á la digital.
3 Febrero.= Vómitos repetidos. Hace tres días que no defeca. El mismo régimen que el de el día anterior y además poción Rivière y un enema purgante.
4 Febrero.= Casualmente llega á saberse que hará un mes su residencia habitual era "Tornamesa", que como es sabido, grasá allí mucho la verruga. Créese, pues,

que se trata de verruga peruana. Persisten los vómitos.- Régimen: agua de mote con vino, poción tónica y poción Rivière.
5 Febrero.= Cesaron los vómitos.
7 id.= Reaparecen éstos. Se queja de insomnio.
8 Febrero.= Continuan los vómitos; hay constipación intestinal. El mismo régimen, menos la poción Rivière que es sostituida por la tintura iodo y el cloroformo, enema purgante.
9 Febrero.= Se han manifestado claramente los accidentes cerebrales: vómitos incoercibles (pero menos frecuentes que en días anteriores), estrabismo interno doble, myosis, estado comatoso, liferas convulsiones parciales, delirio furioso. Hay además una pequeña escara en el sacro. El mismo tratamiento, menos el iodo y cloroformo, cuyos efectos han sido nulos, que son cam-

biados por una poc. de ioduro pot.
10 Febrero.= Los mismos síntomas. Anemia notable. Constipación intestinal. Han cesado los vómitos. Apirexia. Agrándase la escara. El mismo régimen.
11 Febrero.= Continúa lo mismo. Aumentase la dosis del ioduro, el cual es perfectamente tolerado.

Así continuó el enfermo hasta el 16 de Febrero, fecha en la que falleció á las 7 p. m. La muerte fué precedida de un periodo de estertor que duró mas de cuatro horas.

Autopsia.= Practicada el 17 de Febrero á las 9½ a. m.- Abierta la caja craneana se notó una inyección de las venas de la piamadre. Verrugas miliares en la cara interna del hemisferio derecho, implantadas en la serosa meníngea, no llegan á alcanzar en altura el límite de la cisura interhemisfé-

rica, es decir, que no llegan al contacto de la dura madre. Verrugas miliares semejantes á las que pueden observarse en una conjuntiva, se ven en la cara superior del cuerpo calloso, implantadas en la misma sustancia nerviosa; el número de ellas será de 18 ó 20, facilmente borrables por la presión del dedo.

Hígado voluminoso, algo duro, la cápsula se desprende sin dificultad, de color azul apizarrado oscuro. Numerosas verrugas miliares, mas grandes que las meníngeas, en la cara superior de la glándula. Se notan además adherencias al diafragma.

Baso, sumamente infartado.

Riñones, congestionados y voluminosos, de color algo verdoso.

Pulmones, exangües. No hay tubérculos en los vértices.

Ganglios mesentéricos, infarta-

dos, blanquecinos.

Ganglios del repliegue gastro-cólico, infartados y negruzcos.

Ganglios bróinquicos y cápsulas suprarenales, infartados.

Lijero edema de los piés y maleolos.

No hay verrugas en el tegumento cutáneo.

Observación II.

Pedro López, de Piura, zambo, de 25 años de edad, jornalero, casado, linfático, debil, entró al hospital "2 de Mayo" ocupando la cama 15 de la sala de "S. Pedro", el 28 de Junio de 1893.

Refiere el enfermo que siempre ha gozado de buena salud, interrumpida una que otra vez por accesos de fiebres intermitentes palúdicas. Es hijo de padres sanos y sus hermanos son de constitución fuerte.

A principios de Mayo del presente

año fué á trabajar á "Esperanza", como lampeador de la línea del ferrocarril de la Oroya. A los 20 días se sintió atacado de una fiebre pertinaz, con ligeros escalofríos, que no pudo combatirla á pesar de haber inferido fuertes dosis de sulfato de quinina, razón por la cual se decidió á venir al hospital.

Lo primero que llama la atención en nuestro enfermo es la profunda anemia que revela; hay descoloración de la piel y mucosas diversas (labial, conjuntival, etc.); soplo en el 1er tiempo y en la base del corazón, que se propaga á las gruesas arterias; el hígado está un poco aumentado de volumen, no doloroso á la presión; el bazo está normal; no hay dolores de ninguna especie; existe una ligera saburra lingual y anorexia. Tratamiento: agua de mote, fenato de quinina y ferruginosos; tónicos y buena alimentación. 2 balones de oxígeno para inhalaciones.

En este estado continuó sin notar-

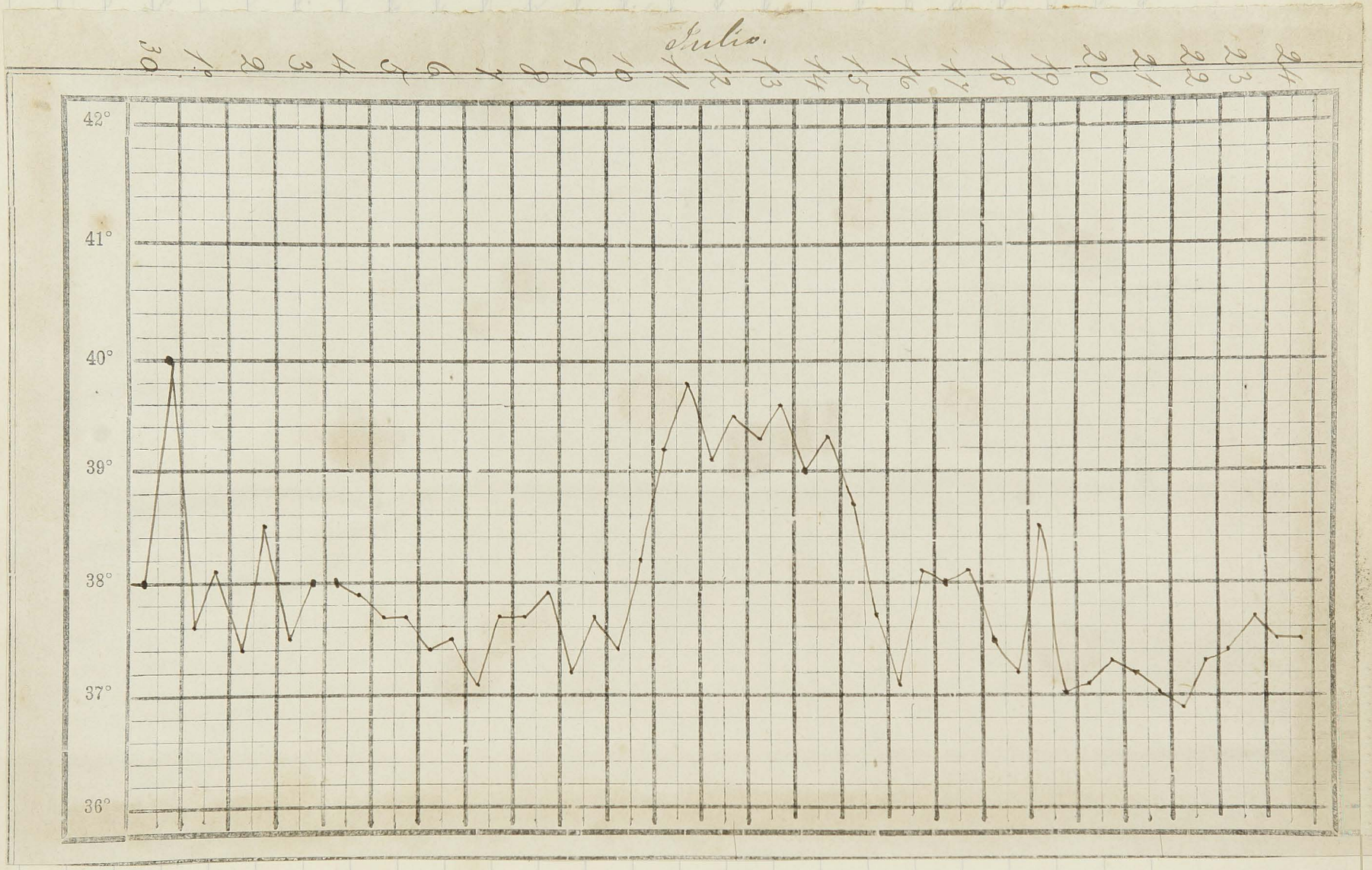
Julio.
30 1 2 3 4 5 6 7 8 9 10 11 12 13 14 15 16 17 18 19 20 21 22 23 24
42°
41°
40°
39°
38°
37°
36°

se mejoría, hasta el 12 de julio, día de alta temperatura, en que se ha notado un poco de edema en ambos piés y tercios inferiores de las piernas; también se han presentado ligeros epistaxis; el hígado ha aumentado todavía mas en volumen y el baso á su vez comienza á infartarse (se le siente á un través de dedo por debajo del reborde de las costillas).

18 Julio.= No hay modificación manifiesta del estado general del enfermo y llama mucho la atención la falta de dolores. Hasta hoy habrá inhalado mas de 30 balones de oxígeno. Hay un poco de postración y la mayor parte del día el enfermo se halla en el decúbito dorsal, á pesar de aconsejársele permanezca sentado el mayor tiempo que le sea posible, á fin de precaver una hipostasia pulmonar.

21 de julio.= Aparición de la primera verruga; día de apirexia, en la

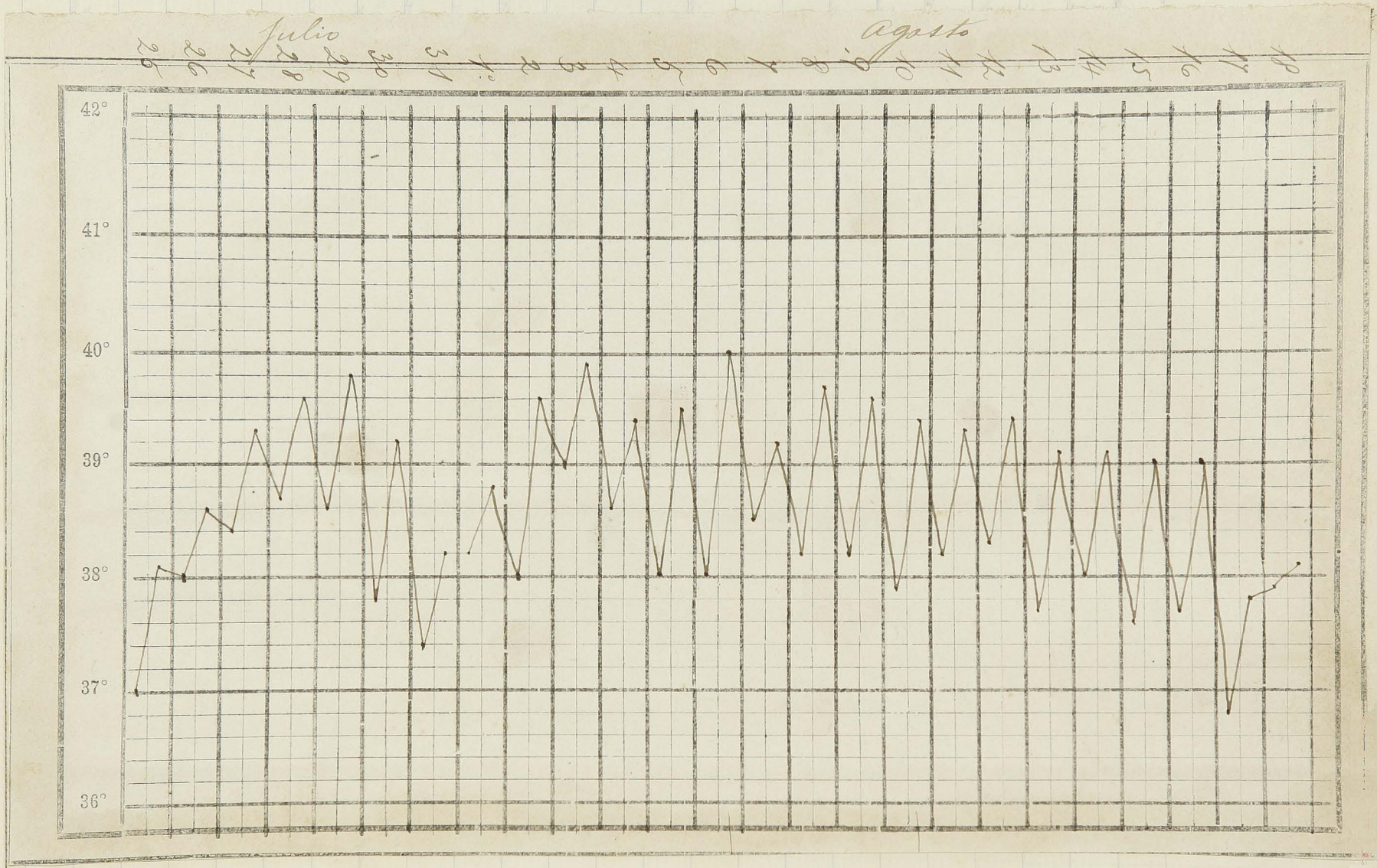
Julio
Agosto
42°
41°
40°
39°
38°
37°
36°

cara dorsal del pié izquierdo, de la forma llamada miliar. Al siguiente día la erupción había progresado bastante, pues se veian algunas verruguitas en ambos piés y maleolos. Nótese que esta primera aparición haya sido verificada en las únicas partes edematiziadas del cuerpo del enfermo.

26 Julio.= Hoy han habido diarreas, y ha permanecido así durante 17 días; se ha recurrido á casi toda la medicación antidiarreica.

12 Agosto.= Las deposiciones son normales. La piel de los miembros inferiores y superiores, de la parte anterior del torax y de la cara, se encuentra cubierta de numerosas verrugas miliares, confluentes; igual cosa se observa en las mucosas labial y nasal.

14 Agosto.= Se queja el enfermo de malestar y dolor al nivel de la laringe, malestar que en algo le im-

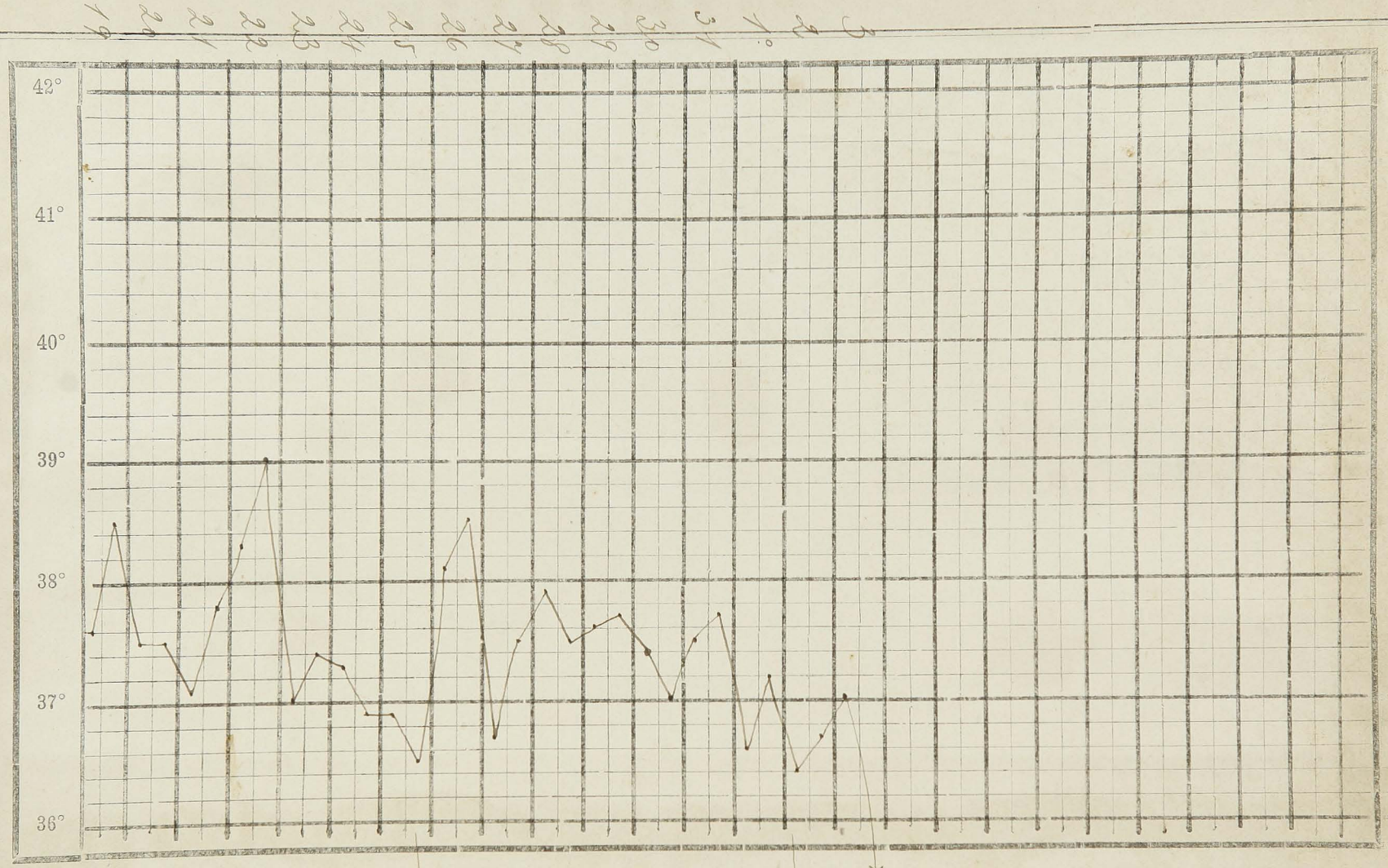
42°
41°
40°
39°
38°
37°
36°
19
20
21
22
23
24
25
26
27
28
29
30
31
1.
2
3
35.3

pide la acción de respirar, y que el enfermo compara á lo que le produciría un cuerpo estraño; hay también un poco de tos y ronquera. ¿Esa permitido suponer la existencia de verrugas en la mucosa laríngea? Desgraciadamente las circunstancias impedían un detenido examen laringoscópico; sinembargo la sospecha de verrugas laríngeas era casi una realidad. Se le prescribieron gargarismos de clorato de potasa y borax, por espacio de tres días, los que no produjeron efecto.

La ronquera aumentaba, los epistaxis eran mas frecuentes y nocturnos, á pesar de haberse recurrido á los mas poderosos hemostáticos; el enfermo tenía la imprudencia de introducir sus dedos á las fosas nasales y aumentaba así las hemorragias.

Como el enfermo se quejase de tos, auscultósele los pulmones y allí se encontró lo que tenía que su-

ceder: una congestión hipostásica. Se le prescribió el tratamiento apropiado y á los pocos días sintió alivio.

24 Agosto.= El hígado traspasa en dos traveses de dedo el reborde de las costillas y el baso en 4 traveses, avanzando éste último en la dirección del ombligo.

29 Agosto.= Se queja el enfermo de comezón en las verrugas de la cara, razon por la cual en la noche tuvo la fatal ocurrencia de rascárselas excesivamente, lo que le ha causado una abundante hemorragia.

31 Agosto.= La erupción miliar es sumamente confluente en las mucosas labial y nasal (y probablemente en la mucosa laríngea). El escurrimiento sanguíneo era contenible á ratos por la tintura de percloruro de fierro; después reaparecía. La afonía principiaba á manifestarse y el enfermo estaba muy postrado.

Setiembre 1º = Temperatura 36°6. Las pequeñas hemorragias eran casi incontenibles y los recursos hemostáticos se agotaban. De cada verruguita de la cara salía un pequeño chorro de sangre durante 6 á 8 segundos, lo que se repetía á cortos intervalos; á la hemorragia sucedía un escurrimiento seroso, que al solidificarse tomaba la forma de una estalactita de un centímetro de longitud; ésta no se observó en el cadaver.

Setiembre 2. = La temperatura descendía; las hemorragias continuaban; la afonía era casi completa y la postración sumamente grande. Insomnio en la noche pasada.

Setiembre 3. = El enfermo era presa de la agitación y se removía constantemente en el lecho; decía que sentía una gran opresión en la base del torax; la disnea era intensa. Por la tarde, 10 minutos antes de morir, estaba en el decú-

bito lateral derecho, agitando sus miembros, los ojos algo salidos de las órbitas, la boca abierta cuanto le era posible y haciendo penosas aspiraciones; la respiración era únicamente diafragmática; el pulso pequeño, irregular, depresible y acelerado. Falleció á las 5 p. m.

Autopsia.= El cadaver presentaba á las 2 p. m. del día 4 de Setiembre una lijera rijidez cadavérica. La erupción estendida en todo el tegumento esterno, escepción hecha de la planta de los piés. Edema de los piés y tercios inferiores de las piernas. El tinte de la piel era estremadamente pálido, amarillento. Las conjuntivas oculares subictéricas.

Fosas nasales.= Erupción miliar confluente á la entrada de las narices; algunos coágulos aislados. Raspadas las verrugas con el escalpelo aparece una escavación pequeña; i-

gual fenómeno puede observarse con el resto de la erupción que manifiesta el cadaver. La pituitaria es tumefactada y resistente; está cubierta de verrugas.

Laringe.= Pequeñas verrugas en la cara posterior de la epiglotis, y, en las mucosas supra é infraglóticas. Tumefacción y equimosis ventriculares; lo mismo se vé en los repliegues aritenoy gloso-epiglóticos. Edema y equimosis de las cuerdas vocales superiores. Las inferiores están casi destruidas y los restos que quedan presentan algunas verrugas.

Tráquea y gruesos bronquios.= Normales.

Ganglios bronquicos.= Infartados, de los cuales 4 lo están enormemente: tienen el tamaño de una nuez.

Pulmón derecho.= Lóbulos superior y medio: exangües. Hipostasia del lóbulo inferior.

Pulmón izquierdo.= Lóbulo superior exangüe. Hipostasia del lóbulo inferior.

Boca.= Verrugas miliares numerosas en

la mucosa labial. Saburra lingual. Infarto de las amígdalas.

Intestino delgado.= Congestionado en su primera porción.

Ganglios del repliegue gastro-cólico.= Infartados y negruzcos.

Ganglios mesentéricos.= Bastante infartados, de color blanco amarillento.

Hígado.= Voluminoso, traspasa en 4 traveses de dedo el reborde de las costillas. Bruno. Se deja penetrar difícilmente por la uña y cruje bajo el escalpelo. En sus caras superior é inferior se notan unas pocas verruguitas rosadas. Hacia la parte media del borde anterior (que ha quedado cortante), en el lóbulo derecho y en la cara inferior, en una estensión de 30 centímetros cuadrados mas ó menos, se presenta la glándula de color azul apizarrado intenso, semejante al color del bazo, pero mas oscuro; esta coloración no se observa en la cara superior. La vesícula biliar contiene poca bilis, cuya colo-

ración es menos subida que la normal. La cápsula de Glisson se quita con relativa facilidad, pues en ciertos lugares está adherida al parénquima de la glándula.

Bazo.= Sestuplicado en volumen, avanza hasta el ombligo; muy friable; pulpa esplénica bruno negruzca. La coloración esterior es azul apizarrada. Verrugas auxiliares en la cápsula, la cual se desprende con facilidad.

Riñones.= Congestionados, sobre todo al nivel de la sustancia cortical. Color gris rojizo. La cápsula se desprende facilmente y deja percibir por trasparencia las estrellas de Verheyen que están bastante inyectadas.

Cápsulas suprarenales.= Infartadas.

Corazón.= Algo grasoso, pálido.

Observación III.

Juan Castro, de Farma, de 39 años de edad; jornalero, soltero, indio, linfá-

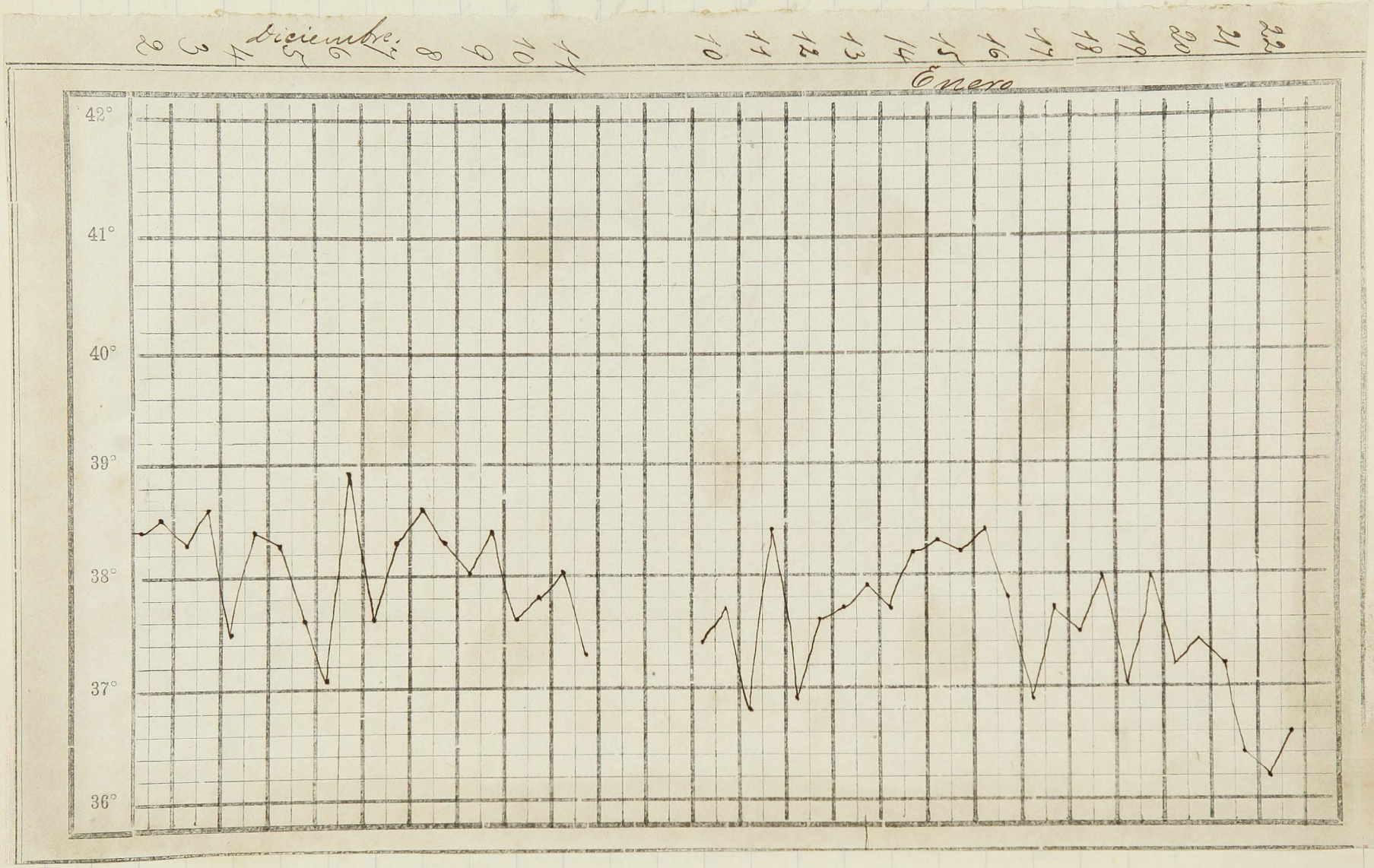
diciembre.
Enero
42°
41°
40°
39°
38°
37°
36°

tico, debil, entró al hospital "2 de Mayo" el 21 de Noviembre de 1893, ingresando á la sala de "San Pedro", cama 34.

El enfermo se queja de fiebre y escalofrios vesperales, siendo considerado como palúdico. Se le dá quinina y el 27 de Noviembre la mejoría no es manifiesta.

El 28 de Noviembre se asocia á la quinina el estracto de acónito, y, al día siguiente, como el enfermo se quejase de estreñimiento y anorexia se le administró un purgante salino que produjo 6 cámaras abundantes. La fiebre empero no cedía.

El 30 de Noviembre, creyose todavía en una fiebre palúdica refractaria á la quinina y el tratamiento quedó en tónicos y arsénico. Así permaneció hasta el 6 de Diciembre, fecha en la que se dió fenacetina.

El 11 de Diciembre no podía obtenerse mejoría alguna. Continuó con los alcohólicos, quina, licor de Fowler y

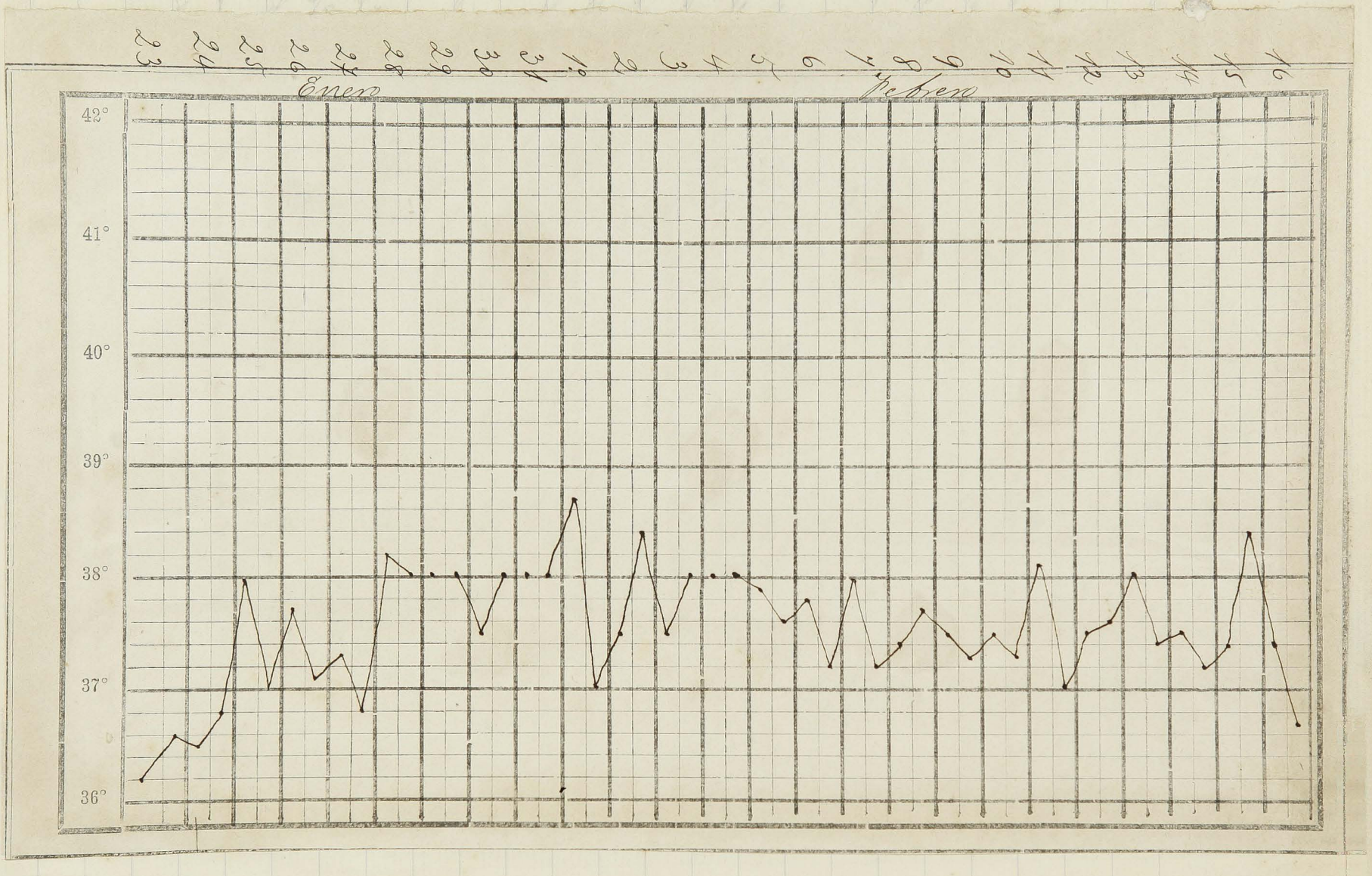
23
24
25
26
27
28
29
30
31
1
2
3
4
5
6
7
8
9
10
11
12
13
14
15
16
Enero
Febrero
42°
41°
40°
39°
38°
37°
36°

fenato de quinina (en vez de la fenacetina) hasta el 6 de Enero, día en que se manifestó la apirexia y en que pidió alta el enfermo, la que se le concedió en vista de ciertas circunstancias.

Nuevamente regresó á la sala el 9 de Enero, acometido de una erupción de verrugas miliares. Nuestra sorpresa fué grande y procediose al acopio de datos. Dijo el enfermo que en carnavales del 93 fué á "Esperanza" y aquí trabajó durante 3 meses como carrilero de la línea del ferrocarril de la Oroya, sin esperimentar dolencia alguna. Que en Setiembre se sintió con dolores á los huesos de los miembros inferiores, y superiores también, cuya mayor actidad era vespertina. que posteriormente tuvo fugaces epistaxis; que en la última pascua de Navidad, aquí en la sala, (fenómeno que no reveló al médico), le apareció una verruga mular del tamaño de un capulí, en el tercio inferior de la pierna

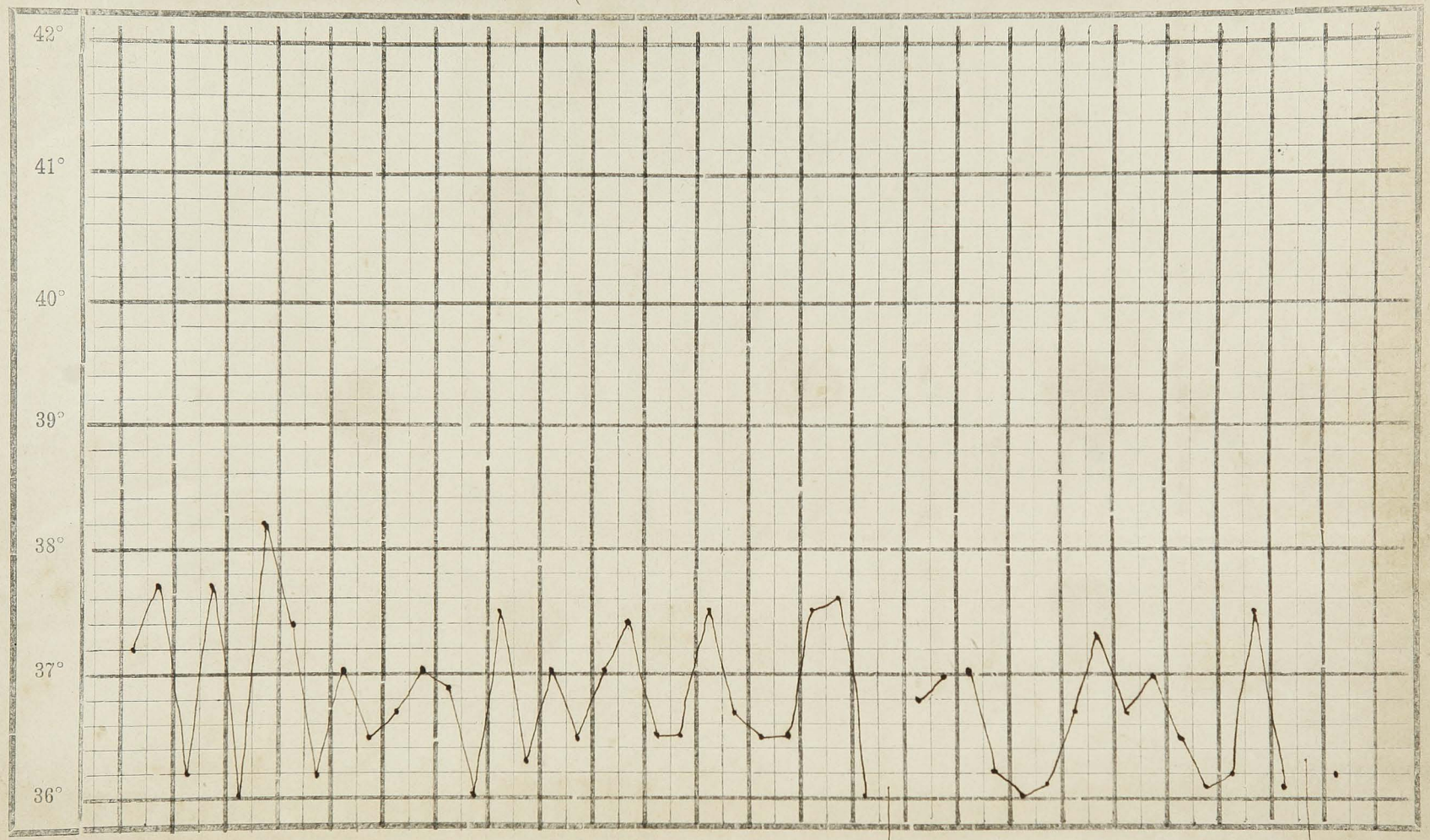
42°
41°
40°
39°
38°
37°
36°
35.6.
35.

derecha; que antes de esta aparición se le hincharon los piés y parte inferior de las piernas; finalmente que el 7 de Enero notó la presencia de las verrugas miliares de los miembros á causa de las punzadas, como alfileres que le clavasen, que sentía al nivel de donde salía cada verruga.

El enfermo se queja de dolores sordos en los huesos de las piernas. Hepatalgia intensa; hígado y baso normales, no dolorosos á la presión; hay una pequeña cantidad de líquido peritoneal. Anemia profunda y palidez excesiva de la piel y mucosas; soplo en la base del corazón y en las gruesas arterias. Orinas rojas, escasas y sedimentosas. Pulso pequeño, filiforme, depresible. Tumores verrucosos miliares confluentes en los piés, piernas, manos (excepto las palmas) y antebrazos, siendo mas numerosas del lado de la estensión; una verruga mular brunácea en vía de regresión al

nivel del tercio inferior y cara esterna de la pierna derecha. Tratamiento: agua de mote con vino, tónicos, sudoríficos, ferruginosos, iodoformo, ferrato de quinina, piperina, etc.

Durante su enfermedad ha podido constatarse el aumento progresivo del volumen del hígado y bazo, en mayor proporción para el 2º que para el primero de estos órganos; la disminución del derrame seroso peritoneal; la no cesación de la hepatalgia y edema de los piés; la casi ninguna aparición de nuevas verrugas en otras regiones del tegumento cutáneo de nuestro enfermo.

Autopsia.= Practicada el 13 de Marzo á las 10 a. m.- Edema de los piés hasta la mitad de las piernas.

Pulmones: infiltrados de numerosas verrugas, un poco mas pequeñas que una alberja; abundan por igual en todos los lóbulos.

Pleuras: ostentan algunas verrugas miliares, mucho mas pequeñas que las de los pulmones. En la pleura derecha hay un derrame de líquido trasparente y citrino, cuyo volumen será de unos 600 centímetros cúbicos.

Pericardio: en ciertas porciones de su superficie se presentan huellas de inflamación reciente y exudación. Contiene unos 60 centímetros cúbicos de líquido sero-purulento.

Cara superior del diafragma: sembrada de verrugas un poco mayores que las de la pleura costal y en mayor abundancia que éstas.

Hígado: voluminoso, friable, de color azul apizarrado oscuro, en la superficie, y, bruno rojizo en el interior. La cara superior está casi totalmente adherida al diafragma (á consecuencia de perihepatitis?) y allí se ven muchísimas verrugas miliares. Gran infiltración verrucosa semejan-

á la observada en los pulmones; algunas hacen relieve al esterior, cosa que se observan igualmente en los pulmones. Bilis descolorida y poco fluida.

Bazo: cuadruplicado, friable. Por lo demás, se observa lo mismo que en el hígado (periesplenitis?, infiltración).

Peritoneo: sembrado de numerosas verrugas miliares al nivel de todos los repliegues y caras.

Ganglios mesentéricos: infartados regularmente, duros, blanquecinos.

Ganglios del repliegue gastro-cólico: infartados y negruzcos.

Riñones: congestionados, sobretodo en la sustancia cortical. Las cápsulas presentan algunas adherencias.

Cápsulas suprarenales: infartadas.

Ganglios bronquicos: infartados.

Médula ósea de las tibias y peronés: reblandecida y de color rojizo sucio.

Observación IV.

Francisco Palacios, de Huancayo, de 19 años de edad, jornalero, soltero, indio, linfático, debil, entró al hospital "2 de Mayo" el 8 de Agosto de 1893, ingresando á la sala de "San Francisco", cama 40.

Dice el enfermo que el 1.º de Junio, en su venida de Huancayo á Lima se detuvo á trabajar en "Esperanza" y aquí permaneció un mes. Durante los primeros días no sintió nada de notable, pero al 14.º día se sintió en la mañana con escalofríos violentos y fiebre, que se prolongó hasta por la tarde. Así continuó los 3 días siguientes, al cabo de los cuales se notó mejor. – El 15 de Julio tuvo dolores á los huesos de las piernas, que se exacerbaron por la tarde y decrecieron en la noche. Esos dolores eran diarios hasta el 1.º de Agosto, día en que disminuyeron no-

tablemente; pero observó que le había aparecido una verruga mular en la cara esterna y parte inferior de la pierna izquierda.

Actualmente hay anemia de los teguimentos; afiroxia; hígado un poco infartado; baro normal; soplo en la base del corazón y gruesas arterias; dolor en los huesos de las piernas; una verruga mular del tamaño de un pallar en la parte infero-esterna de la pierna izquierda.

El 18 de Agosto aparecieron unas pocas verrugas miliares en los cuatro miembros, cuya presencia es difícil descubrir el 21 de Agosto. Diarreas serosas.

Continuó el enfermo en este estado sin que hubiera nueva aparición de verrugas hasta el 27 de Setiembre; la caquexia era suma y el bazo sobresalía en 3 traveses de dedo por debajo del reborde costal. Hace días que desaparecieron los dolores óseos.

El tratamiento á que se le sonne-

tió fué la quinina, tónicos, ferruginosos y medicación sintomática.

Autopsia.= Efectuada el 24 de Octubre á las 10 a.m., habiendo fallecido en la misma fecha á las 3 y ½ a.m. El cadaver estaba tibio y la rigidez era casi nula; la ligera elevación de temperatura era mas sensible en el torax, principalmente al nivel de la región precordial. Excesiva anemia y flacura. El punto correspondiente á la verruga mular se manifestaba únicamente por unas pequeñas placas epidérmicas, nacaradas y concéntricas.

Pulmón derecho.= Verrugas miliares numerosísimas infiltradas en el parénquima; las había también en la superficie del órgano. Congestión hipostática (doble).

Pulmón izquierdo: igual al anterior.

Pleuras: sembradas de verrugas, mas pequeñas que las de los pulmones.

Pared costal: como las pleuras.

Cavidad pleural: en ambos lados

hay un estenso derrame de serosidad amarilla; en todo pesa 6000 gramos.

Pericardio: verrugas miliares abundantes en la cara esterna, la que está en ciertos puntos inflamada y con exudados. Se vé una gran verruga en el sitio en que la serosa se une á la pleura derecha, hacia la parte inferior. La superficie interna no presenta verrugas. Derrame pericárdico análogo al pleural: 800 gramos.

Corazón: ligera insuficiencia pulmonar. La aorta y la arteria pulmonar presentan desde su origen hasta unos 8 centímetros de longitud, signos de inflamación del tejido celular que las envuelve.

Diafragma: cubierto de numerosas verruguitas en ambas caras.

Hígado: casi duplicado en volumen. Color azul apizarrado intenso. Duro. Cápsula dificilmente desprendible. Verrugas abundantes diseminadas en la superficie é infiltradas en la glándula. Peri-

hepatitis (?) y adherencias al diafragma.

Bazo: triplicado en volumen. Color normal algo oscuro. Friable. La cápsula se desprende con facilidad. Erupción verrucosa en la superficie y unas cuantas en el parénquima. Periesplenitis (?) y adherencias al diafragma; en una de éstas se ha formado un abceso que contiene unos 60 gramos de pus mal ligado; existen otros abcesitos en contacto con el diafragma. Igualmente se nota un lóbulo esplénico supernumerario que está insertado á la cara interna de la glándula por un repliegue fibro-seroso, en el cual se vé una arteria y una vena de mediocres dimensiones. Ese lóbulo aislado, cuyo volumen es el de una nuez grande, presenta en su interior y superficie numerosas verrugas.

Peritoneo: sumamente cubierto de verrugas en todas sus porciones.

Ganglios del repliegue gastro-cólico: infartados y de color negruzco.

Ganglios mesentéricos: infartados.

Riñones: congestionados, sobre todo al nivel de la sustancia cortical. No presentan verrugas.

Cápsulas suprarenales: infartadas.

Intestinos: casi totalmente desocupados de materias.

Ascitis: 6 litros de líquido semejante al pleurítico y pericárdico.

La médula ósea, en las tibias, peronés y fémures se presentó bastante reblandecida, pálida.

Observación V.

Manuel Inpac-yupanqui, de Huancayo, de 19 años de edad, jornalero, soltero, indio, linfático, debil, entró al hospital "2 de Mayo" el 22 de Marzo de 1894, ocupando la cama 52 de la sala de "S. Francisco."

El 20 de Febrero del presente año partió de Huancayo en dirección á Lima, vía de la Oroya. Trabajó en Chicla, Matucana y Chosica, como lam-

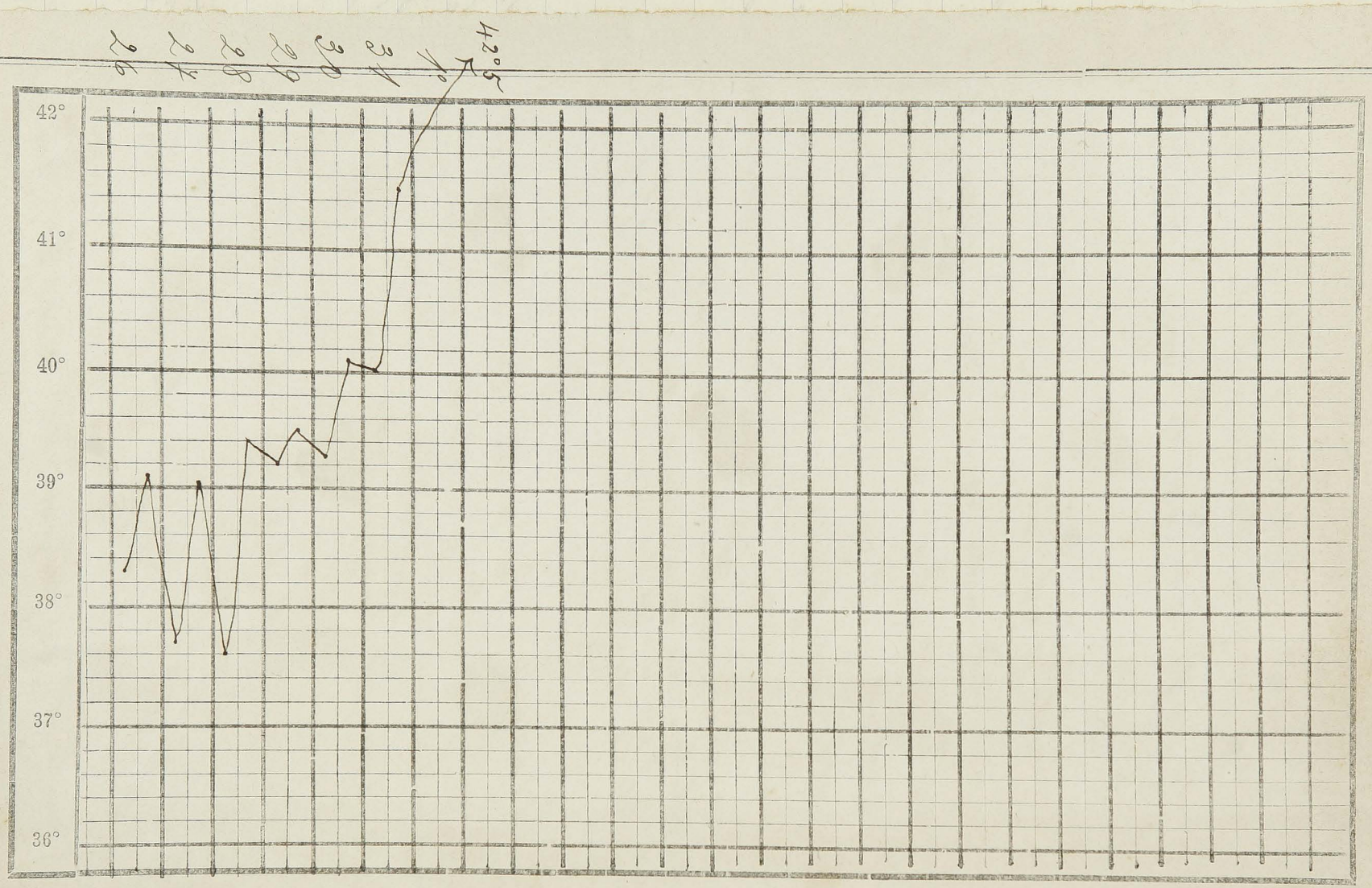
42°
41°
40°
39°
38°
37°
36°
26
27
28
29
30
31
1
42°5

peador de la línea del ferrocarril. A los 4 días de trabajar en Chiela, se sintió con dolores en las pantorrillas, que se convertían muy pronto en calambres; acusaba fiebre. Sinembargo, continuó trabajando y avanzando á la Capital. Hace 7 días que sufre de cefalalgia tenaz, escalofríos y fiebre.

Actualmente el enfermo es considerado como palúdico, pues el examen de la visita no ha sido minucioso. Hay cefalalgia, fiebre que ha sido precedida de escalofríos, agitación, anemia acentuada y soplo en la base del corazón, bazo ligeramente infartado y doloroso á la presión; hígado normal; lengua saburrosa.- Un purgante salino.- 15 minutos después de la visita la cefalalgia ha desaparecido por auto-sugestión del enfermo: creyó que el termómetro que se le puso era con el objeto de aliviarle su dolor de cabeza.

24 Marzo.= Nada de notable. Se le

profina el sulfato de quinina. El purgante produjo 7 cámaras abundantes.

25 Marzo.= Cefalalgia. La anemia es mayor.- Valeriana, quinina, percloruro de fierro.

26 Marzo.= La fiebre no ha cedido y la anemia avanza. Se llega á saber que el enfermo ha trabajado hace mas de un mes en la línea de la Oroya y se diagnostica fundadamente: fiebre de verrugas.- Poción tónica, perlas de trementina, ferruginosos y vino de peptona. Por la tarde hubo varios épistaxis, por la fosa nasal izquierda, sudor en la mitad superior del cuerpo y sensación de frío glacial en las estremidades inferiores, contracciones fibrilares de los orbiculares palpebrales, músculo frontal y zigomáticos; soplo marcadísimo en la base del corasón y grandes arterias.

27 de Marzo.= Continúa en el mismo estado. Insomnio. Los epístaxis han ce-

sado, pero ha reaparecido la cefalalgia (occipital principalmente) la cual es calmada momentáneamente poniéndole el termómetro. El mismo tratamiento. En la tarde se quejó de diarrea; la orina es escasa y cargada.

28 Marzo.= El enfermo entra á la caquexia y la temperatura se eleva considerablemente en la tarde; la diarrea continúa; agrégase laudano á la poción tónica.

29 Marzo.= Lo mismo que el día anterior.- Agua albuminosa y opio. En la tarde sudor copioso en el cuello y cabeza, cefalalgia occipital intensa, dolor á la presión en ambas fosas ilíacas y gorgoteo en la derecha.

30 Marzo.= Gran anemia; pequeñez, depresibilidad y aceleración del pulso; saburra lingual, anorexia completa; ansiedad; sudores generalizados; diarrea incoercible.- Agua albuminosa y absorventes.

31 Marzo.- Lo mismo que el día anterior.- Falleció el 1º de Abril á las 7½ a.m.

Autopsia.- Practicada el 2 de Abril á las 10 a.m.-

Excesiva y general descoloración de la piel y mucosas. Tinte subictérico lijero en las conjuntivas oculares.

Cerebro y meninges: exangües. La sangre que se escurre de los senos de la dura madre es en cantidad exígua, muy fluida y descolorida; no se coagula facilmente.

Cerebelo: isquemiado y algo reblandecido.

Pulmones: exangües absolutamente.

Corazón: lijeramente grasoso, pálido, con muy pocos coágulos.

Pericardio: derrame seroso en su interior; 80 gramos mas ó menos de líquido citrino.

Hígado y baso: considerablemente aumentados en volumen, especialmente el segundo; color azul pizarra

oscuro; consistencia normal, aunque no tanto la del bazo; cápsulas adheridas en ciertos puntos. Bilis escasa, acuosa.

Riñones: congestionados, un poco verdosos. Cápsulas libres de adherencias.

Ganglios del repliegue gastro-cólico: infartados, negruscos.

Ganglios mesentéricos: infartados, blanquecinos.

Ganglios bronquicos: infartadísimos.

Cápsulas suprarenales: aumentadas en volumen.

Médula ósea, en las tibias, peronés y fémures: aneuriada y reblandecida.

Observación VI.

Ramón Beltrán, de Arequipa, de 28 años de edad, jornalero, casado, mestizo, linfático, de constitución regular, entró

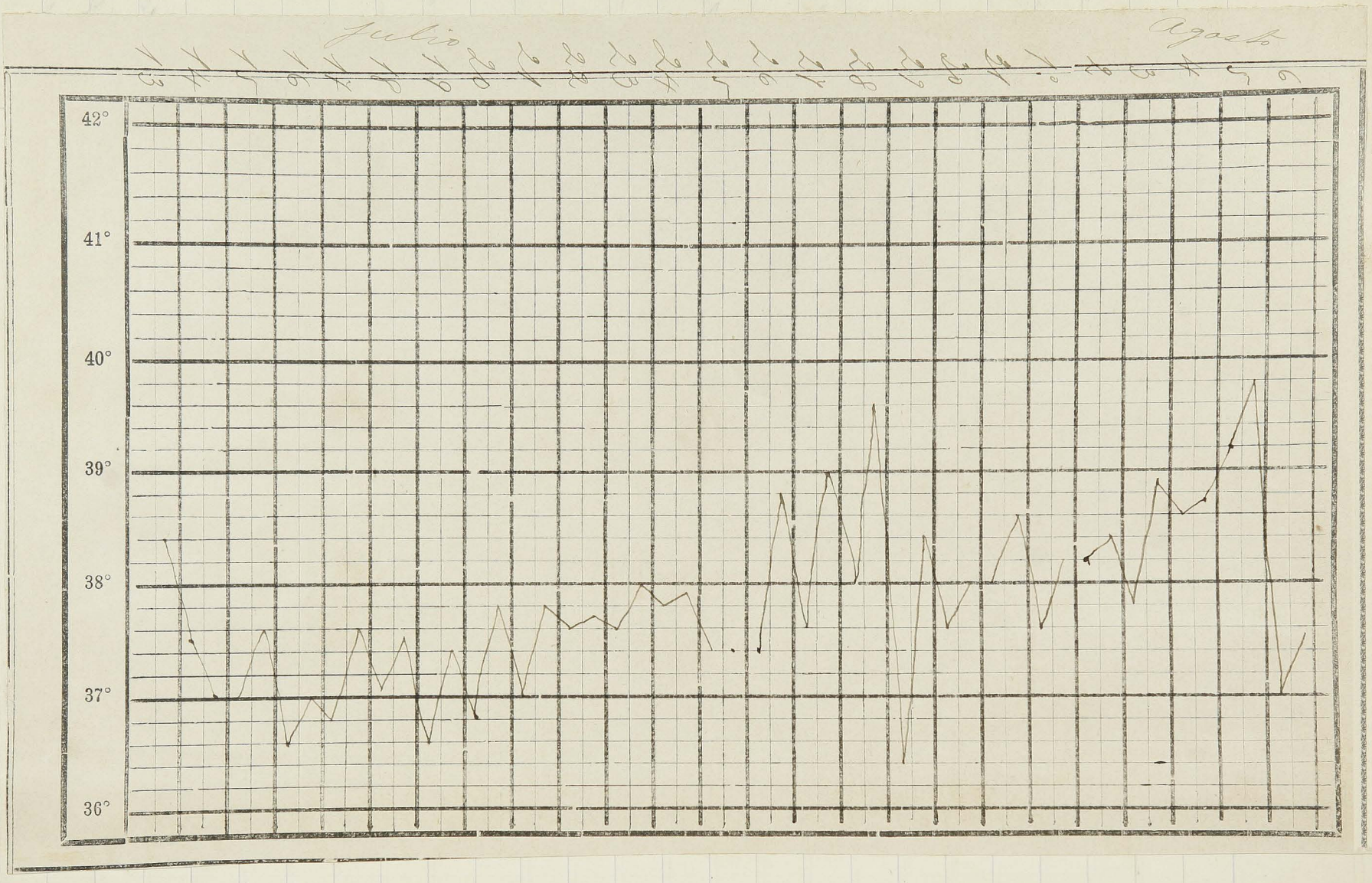
Julio
Agosto
42°
41°
40°
39°
38°
37°
36°

al hospital "2 de Mayo" el 13 de Julio de 1893, ingresando á la sala de "San Andrés", cama 46.

Refiere el enfermo que á principios de Junio del presente año fué á trabajar como barretero en la construcción del tunel "Esperanza". A los 6 ó 7 días de su permanencia en ese lugar se vió acometido una noche de dolores fortísimos en los brazos, antebrazos, muslos, piernas y articulaciones inclusas, dolores que el enfermo compara al efecto que le produciría la fractura de huesos; no sentía empero ninguna reacción febril. En ese estado continuó trabajando hasta que hubo de cojer una blenorragia que lo obligó á venir al hospital.

En la actualidad el enfermo presenta los siguientes síntomas: anemia acentuada de la piel y membranas mucosas, ostalgias de acuidad nocturna á los miembros, soplo en la base del corazón y gruesas arterias,

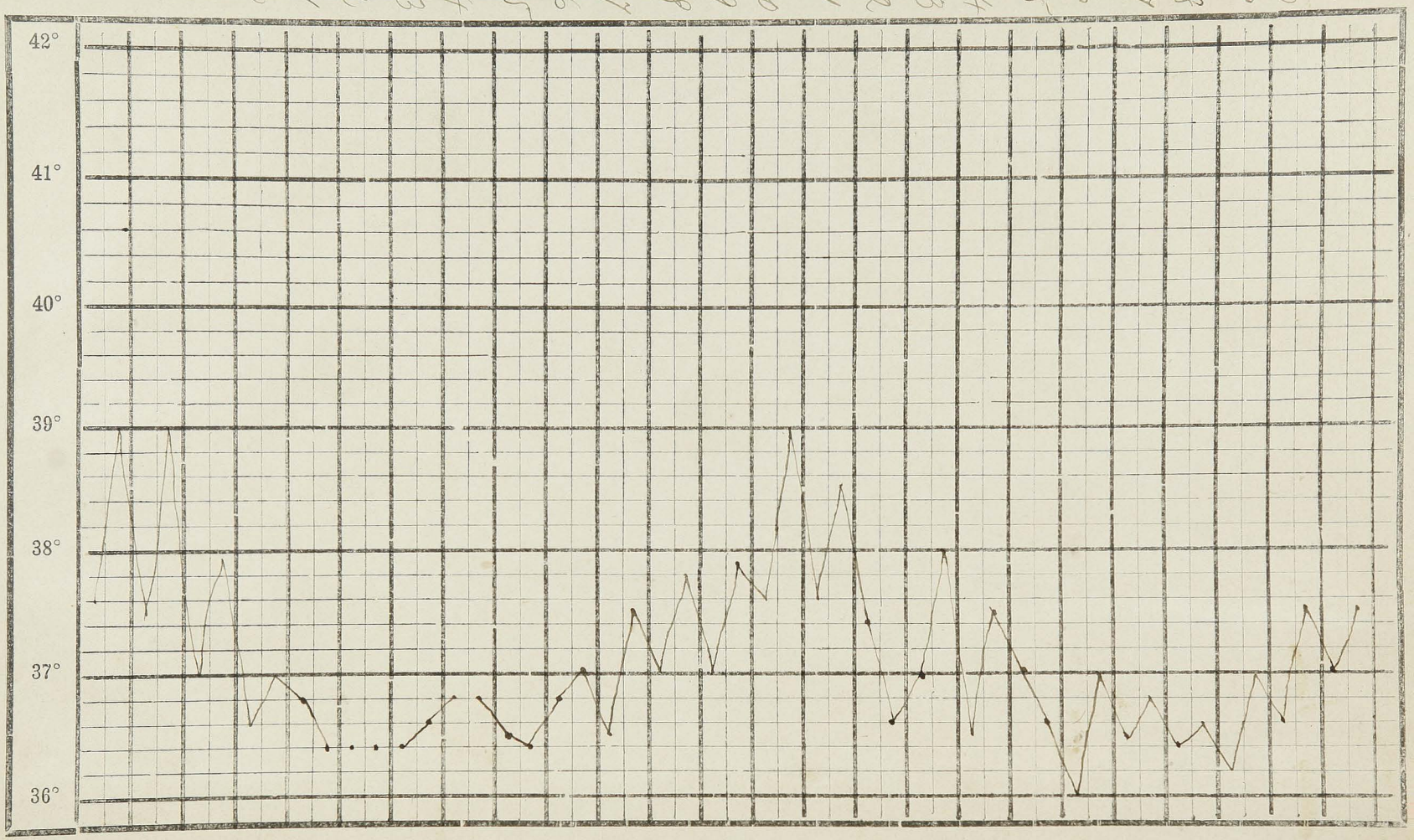
42°
41°
40°
39°
38°
37°
36°

hígado y bazo un poco infartados. Régimen: agua de mote con vino, poción tónica con 2 granos de bicloruro de quinina.

20 julio.- Vómitos que se cohibieron con la poción Rivière.

25 julio.- Apirexia. Aparición de la primera verruga en la región dorsal del pié izquierdo; es de la variedad llamada auriliar. El exantema ha continuado avanzando hacia la parte superior del cuerpo y se ha generalizado, pero afectando especialmente el sentido de la extención al nivel de los miembros. Es curioso observar las siguientes verrugas: una en la punta de la lengua, un grupo en la bóveda del paladar, unas 2 ó 3 en las conjuntivas oculares al nivel del ecuador del globo que en algo impiden el pestañeo.

Es de notar que la erupción de casi todas las verrugas son sentidas por nuestro enfermo, pues este dice

que en el momento preciso en que le vá á salir alguna verruguita, esperimenta una sensación de punzada de aguja, que atravesase la piel de dentro á afuera. Ésa aparición es brusca, lo sobresalta. En diferentes momentos del día se dá cuenta el enfermo de las diversas verrugas que le van saliendo.

5 de Agosto.- 90 pulsaciones al minuto y 24 respiraciones. Continúa en estado satisfactorio.

10 Agosto.- Las ostalgias van calmándose. ¿Será efecto de la vasta erupción y por consiguiente de la isquemia de los tejidos subyacentes, especialmente de los filetes nerviosos, cuya irrigación sanguínea es menor?

Persiste todavía el soplo anémico en la base del corazón, pero mucho menos acentuado que en días anteriores. El hígado continúa un poco infartado y ligeramente doloroso á la presión en la parte me-

dia del borde anterior, el bazo está mas infartado.

5 Setiembre.- Ha principiado á efectuarse la regresión de las verrugas, lo que dá lugar á pequeños escurrimientos sanguíneos que cesan en cortos instantes. Han aparecido verrugas en el prepucio y glande; se han exacerbado las ostalgias nocturnas.

6 de Setiembre.- Se manifiesta un lijero edema perimaleolar.

10 de Setiembre.- La parte posterior del torax presenta bastantes verrugas y el enfermo acusa cefalalgias frontales nocturnas que lo privan del sueño.

22 de Setiembre.- La cara se vé cubierta de numerosas verrugas miliares en vía de desecación.

21 Octubre.= Curado. Alta.

Tratamiento que ha observado el enfermo en el curso de su enfermedad: tónicos, quinina, ferruginosos, trementina y excitantes de la piel.

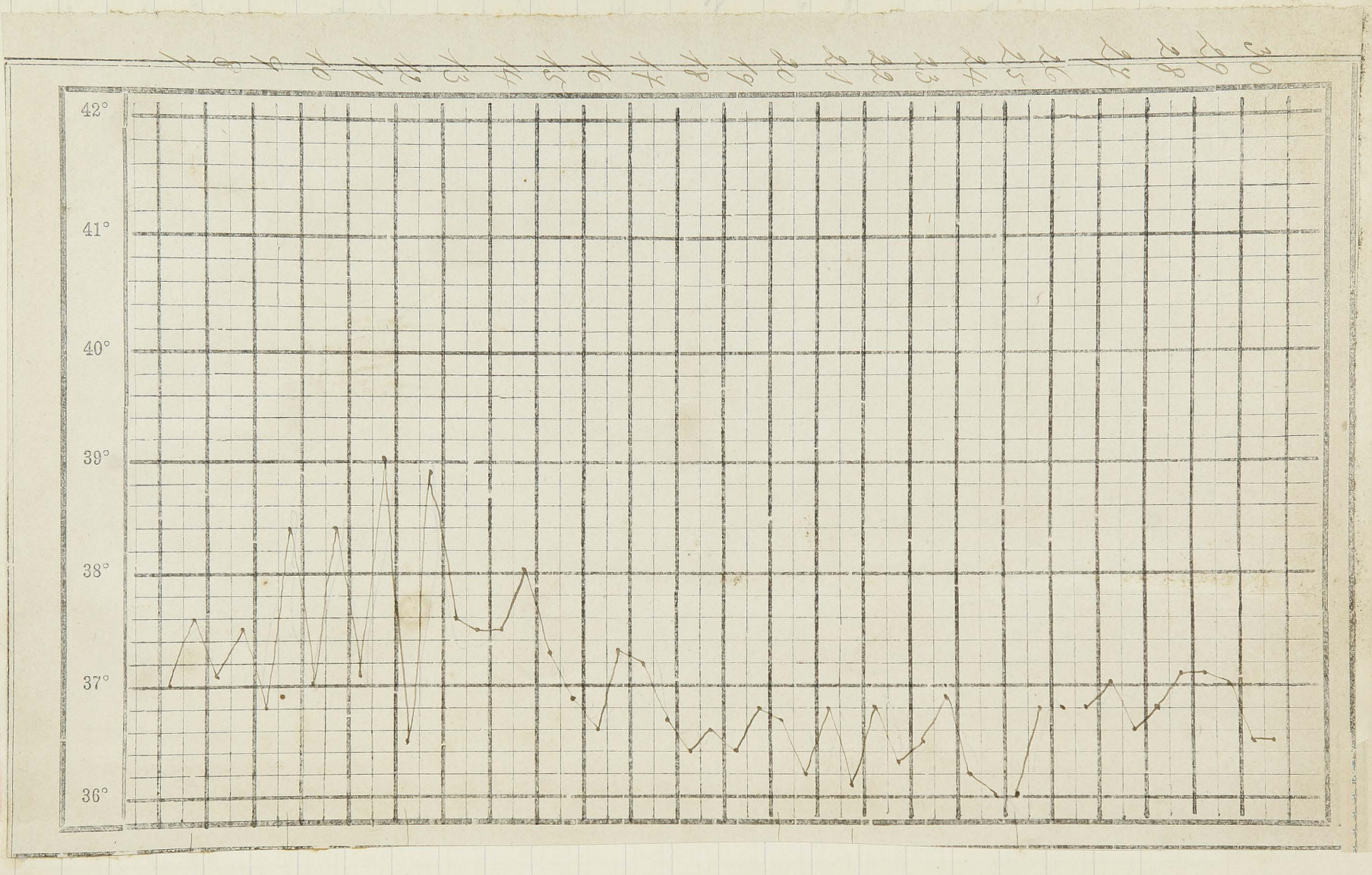
42°
41°
40°
39°
38°
37°
36°

Observación VII.

José Celedonio Gutierrez, de Ica, de 23 años de edad, jornalero, soltero, negro, linfático, de constitución regular, entró al hospital "2 de Mayo" el 7 de Setiembre de 1893, ingresando á la sala de "San Pedro", cama número 43.

A mediados de Mayo del presente año fué á "Esperanza" á trabajar como peón de la línea del ferrocarril de la Oroya. A los 15 días, mas ó menos, se vió acometido por fiebres vespertinas, diarias, precedidas de escalofríos. El 1º de Julio tuvo dolores en los huesos de los miembros y al día siguiente notó la aparición de 3 verruguitas en el brazo derecho, pierna izquierda y región hipocóndrica izquierda; al mismo tiempo le llamó la atención que los piés se le habían hinchado. Vino al hospital y sin gran alivio pidió alta el

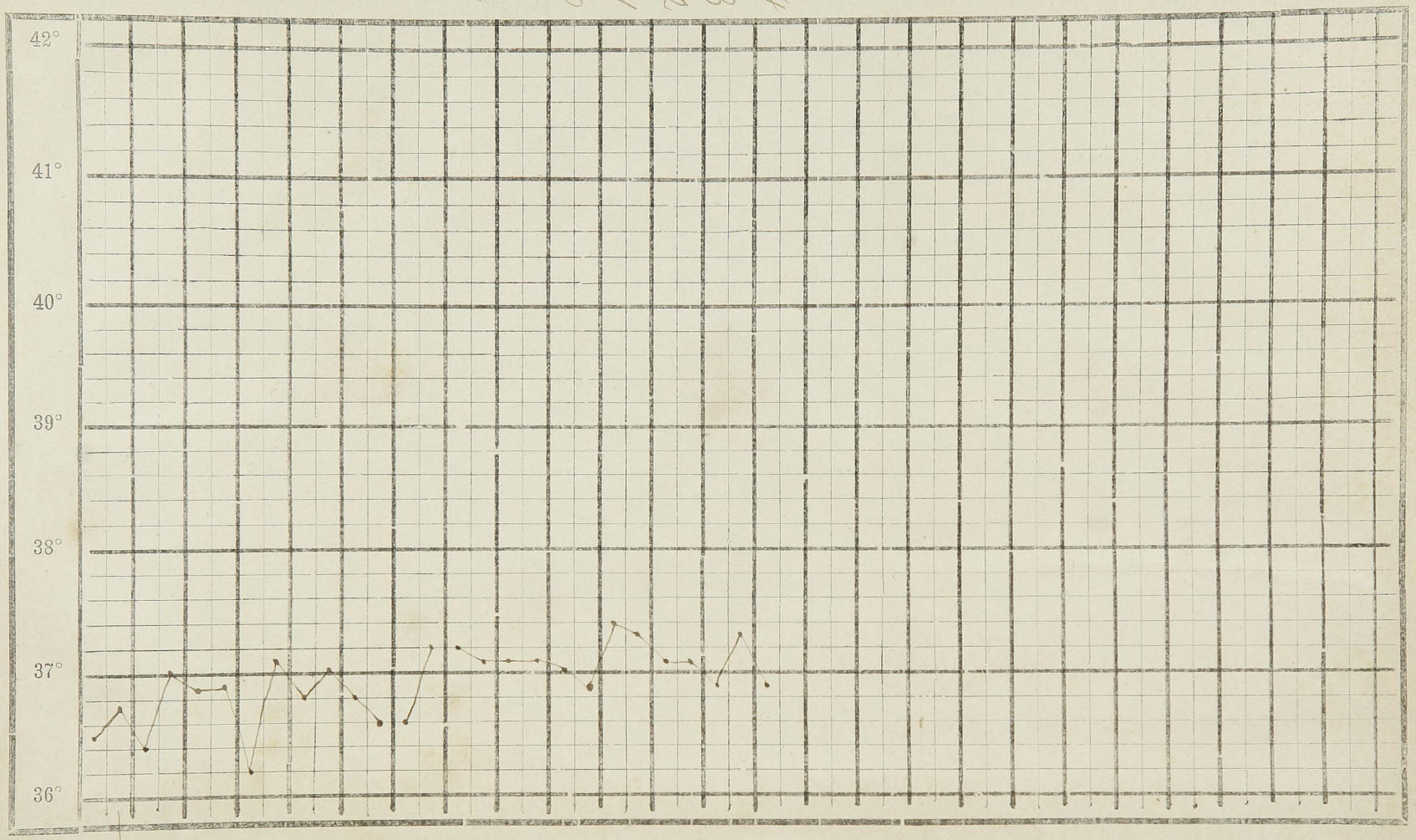
42°
41°
40°
39°
38°
37°
36°

26 de Julio. El 1.º de Agosto entró á la Sala de Santo Toribio y salió el 17 del mismo mes, aliviado de sus ostalgias. Regresó á "Morón", trabajó en este lugar durante una semana y le volvieron á brotar las verrugas abundantemente.

Al presente hay una erupción verrucosa miliar diseminada en casi todo el cuerpo; hay 3 ó 4 en la cara inferior del velo del paladar y amígdalas. Anemia en las conjuntivas palpebrales y encías; lijero soplo en la base del corazón. Baso un poco infartado. Hígado normal. Ostalgias nocturnas á los miembros. Cefalalgias fuertísimas, vespertinas.- 14 Obre: alta.

Tratamiento empleado: sudoríficos, tónicos, ferruginosos y antipirina.

Observación VIII.

Hermenjildo Ramírez, de Chile, de 36 años de edad, indio, jornalero, soltero, linfático, de constitución regular, entró al hospital "2 de Mayo" el 10 de

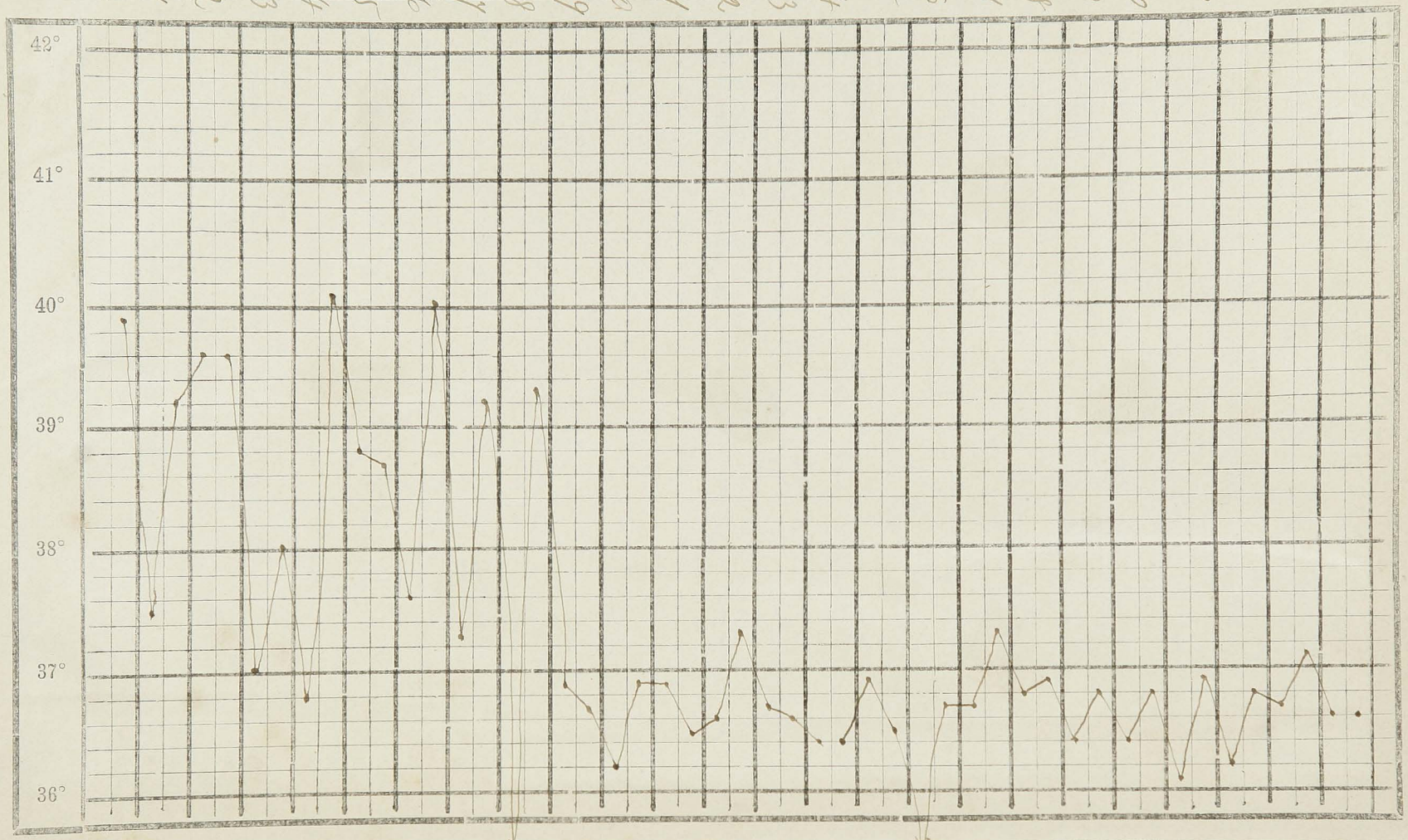
42°
41°
40°
39°
38°
37°
36°
35.9.
35.8

Setiembre de 1893 é ingresó á la sala de S. Pedro, cama 6.

El 12 de julio del presente año fué á trabajar á "Esperanza" y aquí permaneció 20 días, á los 15 días estuvo con fiebres precedidas de lijeros calofríos, unas veces por las tardes y otras por las mañanas. El 3 de Agosto vino á Lima y al día siguiente tuvo cefalalgia, dolores á todo el cuerpo (especialmente en los miembros), escasos calofríos y fiebre; al mismo tiempo notó que se le habían hinchado los piés y la parte inferior de las piernas. El 20 de Agosto le apareció la primera verruga en la cara anterior del puño izquierdo y en los días siguientes salieron otras, pero en número limitado. Ingresó el día 25 á la sala de "Santa Ana" y pidió alta el 1º de Setiembre, pues ya casi no habían verrugas, el edema de los piés era imperceptible y su alivio era grande. Por la tarde del día de su salida le aumentó nuevamente el edema citado y volvieron

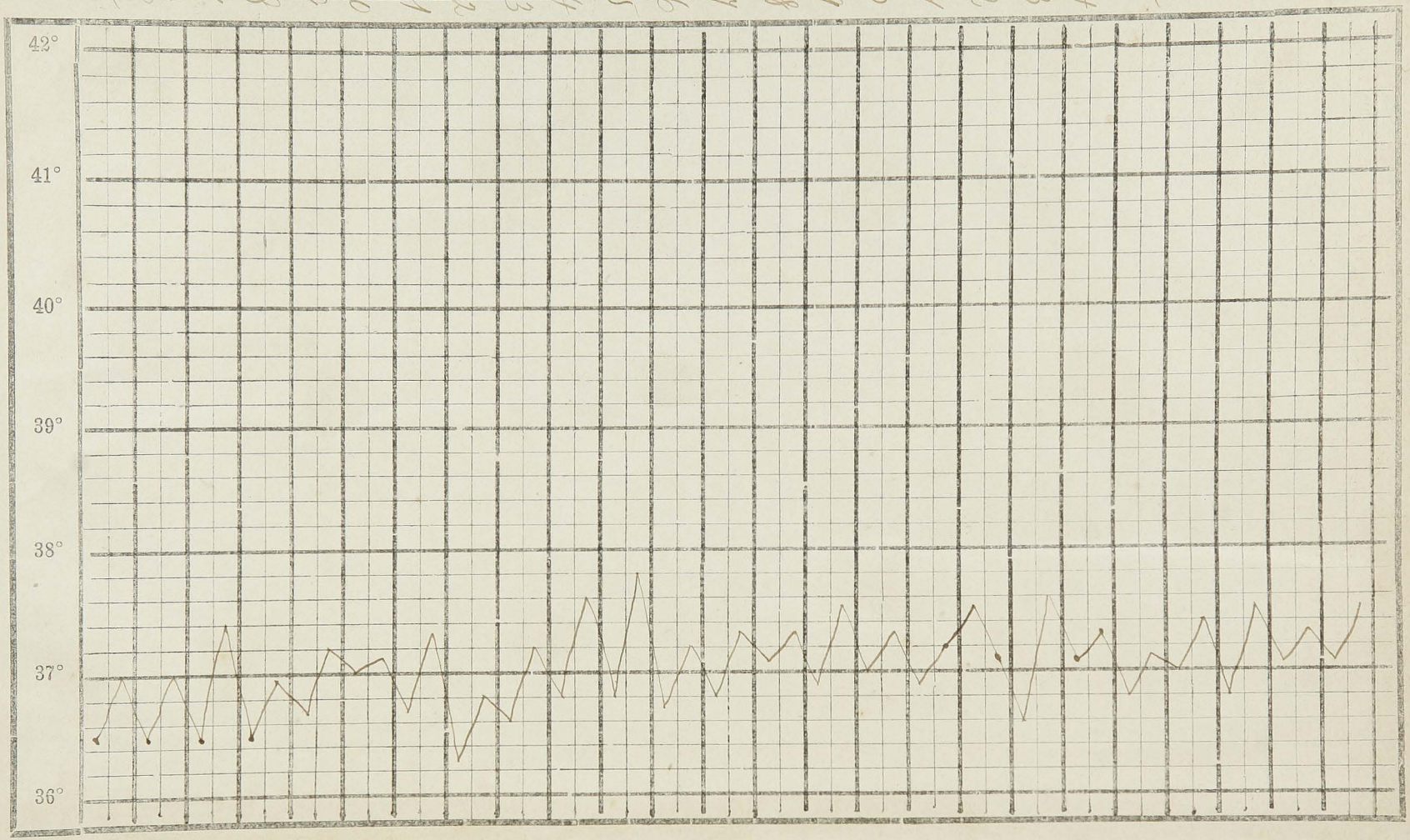
42°
41°
40°
39°
38°
37°
36°

á brotarle nuevas verrugas. Agrega el enfermo que siente la aparición de los tumorcillos por punzadas bastante agudas.

En la actualidad hay anemia pronunciada, soplo cardiaco. Hígado y bazo normales. Edema de los piés que se estiende hasta la mitad de las piernas. Astalgias á los miembros; cefalalgia. Verrugas miliares diseminadas en casi toda la superficie del cuerpo, aún en las regiones plantar y del cuero cabelludo; en los miembros son mucho mas numerosas del lado de la estensión.

El 20 de Setiembre le salieron 3 verrugas en la bóveda palatina. El 29 persiste todavía el edema. El 2 de Octubre ha tenido por la tarde dolores en las piernas que le impiden la marcha. El 7 de Octubre le continúan saliendo mas verrugas, y, el edema es algo doloroso á la presión. El 13 de Octubre continúan los dolores

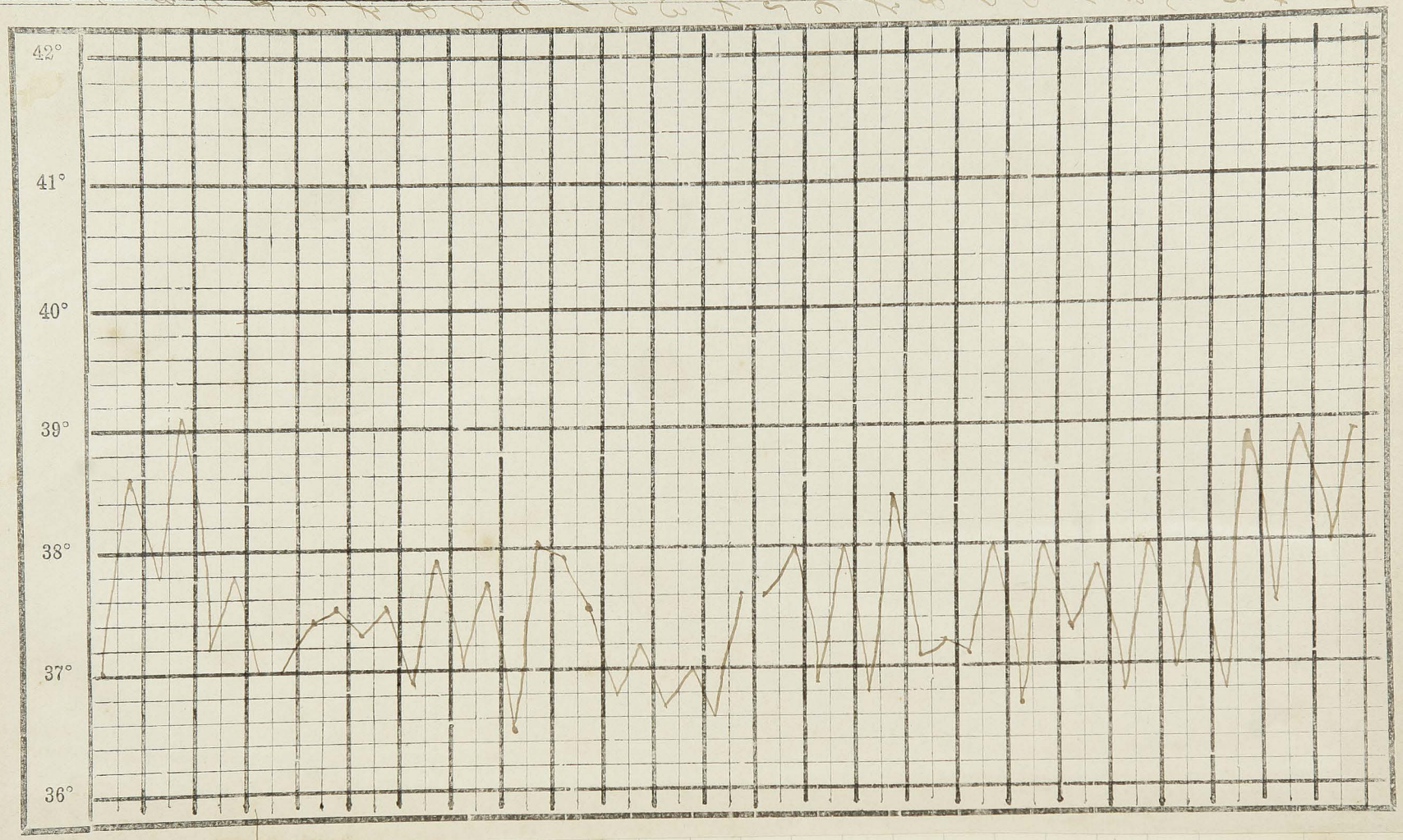
julio
agosto
42°
41°
40°
39°
38°
37°
36°

en los miembros abdominales y le han aparecido 3 verrugas en la base de la lengua, las que á los 4 días se rompieron y dieron lugar á una pequeña hemorragia. El 18 de Octubre tuvo epístaxis. El 21 se quejó en la tarde de dolor de encías, del hueso hioides y músculos trapecios. – Alta el 31 de Octubre.

Tratamiento: sudoríficos, fenato y bromhidrato de quinina, ferruginosos y tónicos.

Observación IX.

Juan Buitrón, del Cusco, de 52 años de edad, indio, jornalero, casado, linfático, de constitución regular, entró al hospital "2 de Mayo" el 29 de junio de 1893, á la sala de "San Francisco" No 7.

Reside en Matucana hace mas de 10 años y siempre ha gozado de buena salud, trabajando 2 leguas mas arriba de este lugar, especialmente á media noche, en los túneles, rieles, etc. Hará co-

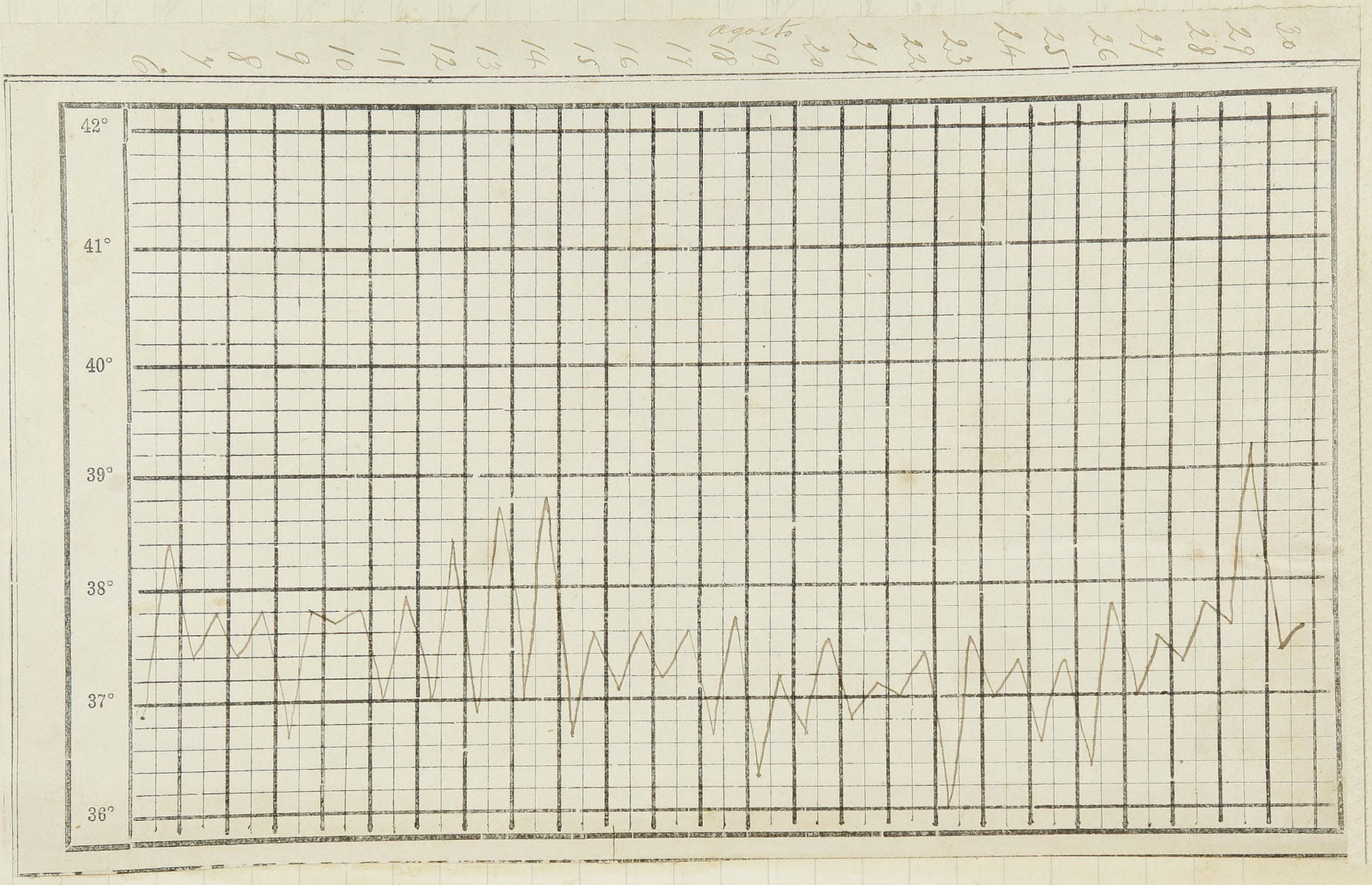
7
8
9
10
11
12
13
14
15
16
17
agosto 18
19
20
21
22
23
24
25
26
27
28
29
30
42°
41°
40°
39°
38°
37°
36°

sa de 10 días fué atacado de escalofríos, fiebre, dolores agudísimos á los huesos de los miembros y á la región lumbar, que le impedían el movimiento.

Actualmente hay apirexia, tinte ligeramente anémico, hígado y baso normales, dolores vespertinos agudísimos en los miembros y sobre todo al nivel de la región lumbo-sacra.

Él 14 de julio apareció la primera verruga, que fué unilar en la parte externa y media de la pierna derecha, la que desapareció el 16 de Agosto. No se le han observado mas verrugas. Alta el 7 de Setiembre.

Tratamiento: ioduro de potasio, quinina, salicilato de soda y sudoríficos.

Observación X.

Mariano Prudencio, de Huancayo, de 40 años de edad, indio, jornalero, casado, linfático, de constitución regular, entró al hospital "2 de Mayo" el 15 de Abril

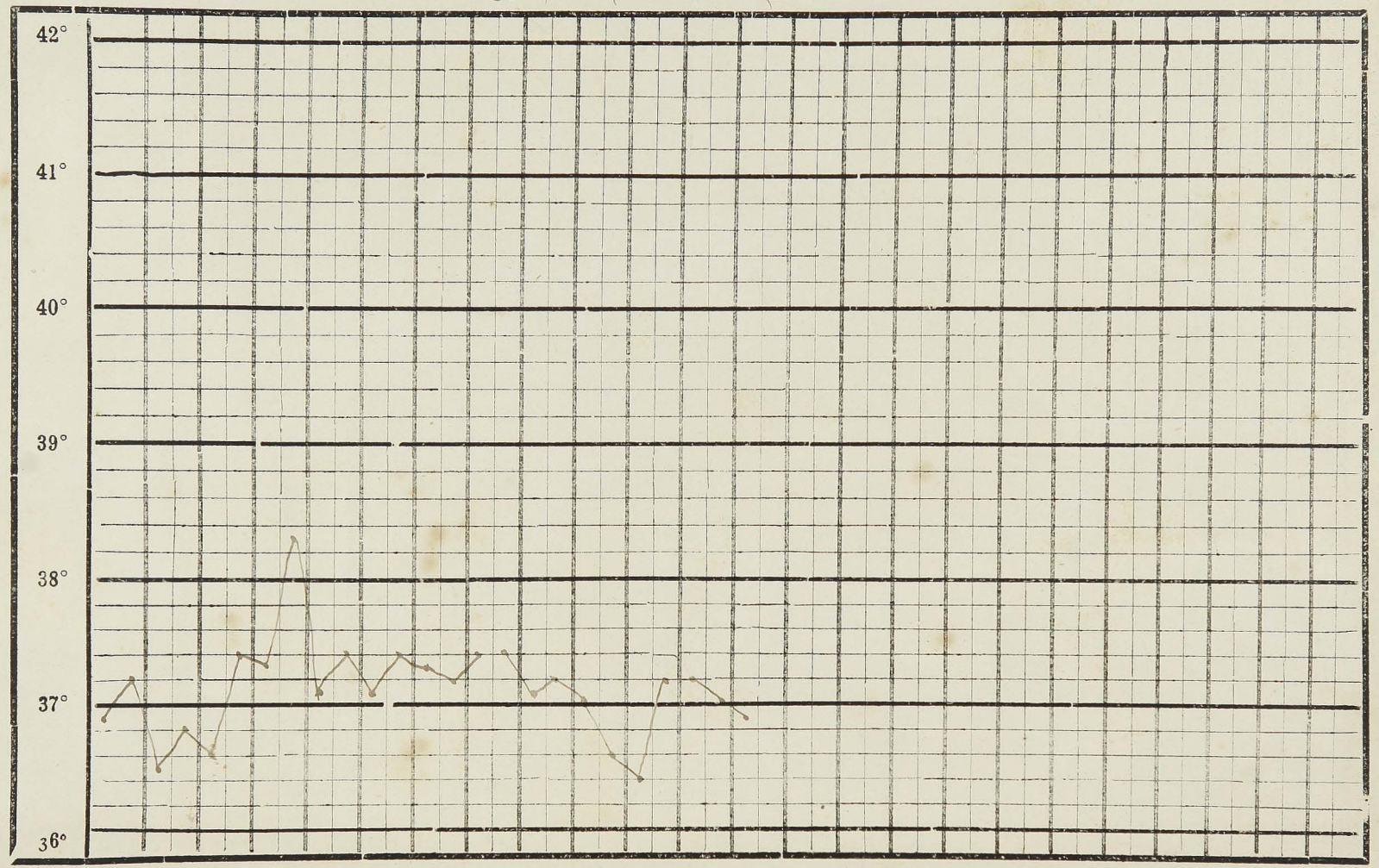
42°
41°
40°
39°
38°
37°
36°

de 1894, ingresando á la sala de San Pedro N.º 19.

Viene constantemente desde Huancayo á Lima y en su último viaje, que lo efectuó el 26 de Febrero se detuvo algunos días en San Mateo y otros pueblos menos importantes. El 1.º de Marzo se vió acometido de dolores á todo el cuerpo, como si lo hubieran molido á palos, y así estuvo una semana, pero sin fiebre. Ésos dolores son de acuidad vespertina. A fines de Marzo se sintió con escalofríos y cefalalgia.

Al presente hay ligera anemia, hígado normal, baro ligeramente infartado, ostalgias vespertinas á las piernas y piés únicamente.

11 Mayo.= Hase presentado edema perimaleolar y han cesado las ostalgias. En días pasados ha habido un largo periodo de diarrea que hoy se ha cohibido.

23 Mayo.= Un poco de líquido peritoneal y el aspecto del enfermo recuerda una caquexia próxima.

1º de Junio.- Aparición de la primera verruga al nivel de la parte posterior del codo derecho; es miliar. En los días siguientes han continuado saliendo otras en el pecho, cuello, cuero cabelludo (que son muy dolorosas) y piernas (lado de la estensión principalmente); el número es relativamente escaso. Casi no hay ostalgias y el bazo está mas tumefacto.

Al mes y medio se le dió alta completamente restablecido.

Tratamiento: tónicos, ferruginosos, quinina, oxígeno, absorventes.

Observación XI.

Cirilo Dasme, de Chile, de 48 años de edad, indio, jornalero, soltero, linfático, debil, entró al hospital "2 de Mayo" el 10 de Setiembre de 1893, á la sala de "S. Pedro" Nº 5.

El 9 de Marzo del año anterior fué á trabajar á "Esperanza" y el 12

de Abril se quejó, por la noche, de escalofrios, fiebre y dolor á los huesos de los miembros. El 19 de Abril ingresó á la sala de "Santa Ana" y allí se medicinó durante 2 meses, habiéndole aparecido el 19 de Mayo una verruga mular en la cara posterior del antebrazo izquierdo, pidió alta, pues lo único que lo molestaba era un poco de dolor en el hombro del lado de la verruga.- Regresó á "Esperanza" á fines de Junio y allí permaneció un mes; volvieron á reaparecerle los dolores en los miembros. Vino el 30 de Agosto á la sala de "S. Andrés" y aquí le salieron muchas verrugas miliares. A los 4 meses pidió alta, ya sin verrugas ni dolores.- En Enero del presente año fué nuevamente á "Esperanza" y permaneció en este lugar hasta Mayo. Pasó enseguida á "Candivilla" y le reaparecieron los dolores en las rodillas, piés y región lumbar. Además, dice el enfermo que á la fe-

cha le continúan saliendo de vez en cuando alguna que otra verruguita. — Agrega que antes de la aparición de las verrugas miliares se le hincharon los piés, pero muy liferamente y que la aparición de cada tumorcillo era anunciada por punzadas dolorosísimas, las que á la fecha le salen no le causan ya ninguna molestia.

Actualmente hay principio de anemia, vísceras normales, dolores nocturnos á los miembros inferiores y brazo izquierdo; erupción verrucosa miliar no abundante, en todo el cuerpo.

Alta el 22 de Noviembre.

Tratamiento: sudoríficos, tónicos, ferruginosos y quinina.

Observación XII.

Vicente Ríos, de Conchucos, de 47 años de edad, indio, jornalero, solte-

ro, linfático, de constitución regular, entró al hospital "2 de Mayo" el 19 de setiembre de 1893, á la sala de "S. Pedro", cama Nº 39.

Hará mas de 3 años que fué á trabajar á "Esperanza". Al año y medio se quejó de indigestiones y elevación de vientre, únicamente por las tardes, sin fiebre ni dolores; poco despues le sobrevenían vómitos. Trascurridos 10 meses se sintió con adormecimiento de los piés y miembros inferiores, que se trocaban en dolores al anochecer; otras veces el fenómeno se limitaba á las pantorrillas ó muslos, aisladamente. Posteriormente le sobrevinieron los mismos dolores en la nuca, parte anterior y media de los esterno-cleido-mastoideos y carpos, sobre todo el derecho. A los pocos dias le aparecieron 2 verrugas anulares simétricamente colocadas en ambas piernas (parte infero-externa). No ha tenido

mas verrugas, así como tampoco edema de los piés. Ha sufrido asimismo de vértigos, escalofríos y fiebre moderada, en días pasados.

A la fecha se nota la cicatriz nacarada y lisa correspondiente á la verruga anular de la pierna izquierda; la de la derecha está en vía de desecación. Hay dolores sordos en el hombro derecho, hígado y bazo normales.

El 16 de Octubre fué atacado de amigdalitis derecha. Curó.

El 17 de Octubre se queja de cefalalgia intensa vespertina. Desapareció la verruga anular derecha.

20 Octubre: epistaxis.

23 Octubre. Ha aparecido una verruga miliar en la parte ínfero-posterior del antebrazo derecho, que desapareció á los 6 días.

5 Noviembre: prurito en ambos antebrazos. Curó á los 2 días.

Tratamiento: sudoríficos, tónicos

y ferruginosos. – alta el 3 de Obre.

Observación XIII.

José Cerrón, de Huancayo, de 42 años de edad, indio, jornalero, soltero, linfático, de constitución regular, entró al hospital "2 de Mayo" el 18 de Agosto de 1893, á la sala de "San Francisco" No. 6.

Trabajaba en Enero del presente año en "Cocachacra" y al poco tiempo notó que se le hincharon los piés, piernas y parte inferior de los muslos, impidiéndole la marcha el dolor que sentía en los huesos de las piernas; al mismo tiempo se notaba febril. Como á los 10 días de esto le aparecieron 3 verrugas miliares en la pierna derecha, las que desaparecieron el 26 de Febrero. – El 6 de Agosto volvió á sentir dolor en los miembros inferiores y cefalalgias y al día siguiente se fijó su atención en

otras 3 verruguitas: una en el labio inferior y 2 en la parte póstero-derecha del torax.

En la actualidad hay ligero tinte anémico, escalofríos y fiebre vespertinos, cefalalgia y ostalgias en las piernas, saburra lingual, las 3 verrugas miliares citadas en vía de regresión, baso é hígado normales; constipación.- Alta el 13 de Octubre.

Tratamiento: quinina, tónicos, sudoríficos y ferruginosos.

Lima, Setiembre 18 de 1894.

Santiago Daniel Parodi

V. B.

Vizcarra

Replicantes.-

Dr. J. C. Castillo

" E. Carrizosa

" M. Velasquez

FECHA DE DEVOLUCION

8 SEP 1956
14 NOV 1950
10 NOV 1957
24 NOV 1957
18 JUL 1952
23 JUL 1952
15 JUL 1953
3 AGO 1953
9 MAY 1954
10 AGO 1954
6 AGO 1954
17 AGO 1954
3 JUN 1955
JUN 1955
22 JUN. 1955
26 SET. 1955
OCT. 1955

3 OCT. 19
10 OCT. 1955
17 OCT. 1955
4 JUN. 1956
11 JUN. 1956
7 JUL. 1956
24 AGO. 1956
8 NOV 1957
23 DIC. 1957
3 AGO 19